РЕСПУБЛИКА ИХТИСОСЛАШТИРИЛГАН ОНКОЛОГИЯ ВА РАДИОЛОГИЯ ИЛМИЙ-АМАЛИЙ ТИББИЁТ МАРКАЗИ ҲУЗУРИДАГИ ИЛМИЙ ДАРАЖАЛАР БЕРУВЧИ DSc.04/30.12.2019.Tib.77.01 РАҚАМЛИ ИЛМИЙ КЕНГАШ АСОСИДА БИР МАРТАЛИК ИЛМИЙ КЕНГАШ

ТОШКЕНТ ТИББИЁТ АКАДЕМИЯСИ

АХМЕДОВА БАХТИГУЛ ТОШПУЛАТОВНА

РЕПРОДУКТИВ ЁШДАГИ АЁЛЛАРДА ЭКТОПИК ХОМИЛАДОРЛИКНИНГ ЭХОДОППЛЕРОГРАФИК ДИАГНОСТИКАСИНИ ТАКОМИЛЛАШТИРИШ

14.00.19 – Клиник радиология
14.00.01 - Акушерлик ва гинекология

ТИББИЁТ ФАНЛАРИ БЎЙИЧА ФАЛСАФА ДОКТОРИ (PhD) ДИССЕРТАЦИЯСИ АВТОРЕФЕРАТИ

ТОШКЕНТ – 2023

УЎК: 618.313/315:616-07:614.2

Фалсафа доктори (PhD) диссертацияси автореферати мундарижаси

Оглавление автореферата диссертации доктора философии (PhD)

Contents of dissertation abstract of doctor of philosophy (PhD)

Ахмедова Бахтигул Тошпулатовна
Репродуктив ёшдаги аёлларда
эктопик хомиладорликнинг эходопплерографик
диагностикасини такомиллаштириш 3

Ахмедова Бахтигул Ташпулатовна
Усовершенствование эходопплерографической
диагностики внематочной беременности
у женщин репродуктивного возраста 25

Ahmedova Baxtigul Tashpulatovna
Improving exodoplerographic
diagnostics of ectopic pregnancy
in women of reproductive age …….....….....…….. 47

Эълон қилинган ишлар рўйхати
Список опубликованных работ
List of published works 51

РЕСПУБЛИКА ИХТИСОСЛАШТИРИЛГАН ОНКОЛОГИЯ ВА РАДИОЛОГИЯ ИЛМИЙ-АМАЛИЙ ТИББИЁТ МАРКАЗИ ҲУЗУРИДАГИ ИЛМИЙ ДАРАЖАЛАР БЕРУВЧИ DSc.04/30.12.2019.Tib.77.01 РАҚАМЛИ ИЛМИЙ КЕНГАШ АСОСИДА БИР МАРТАЛИК ИЛМИЙ КЕНГАШ

ТОШКЕНТ ТИББИЁТ АКАДЕМИЯСИ

АХМЕДОВА БАХТИГУЛ ТОШПУЛАТОВНА

РЕПРОДУКТИВ ЁШДАГИ АЁЛЛАРДА ЭКТОПИК ХОМИЛАДОРЛИКНИНГ ЭХОДОППЛЕРОГРАФИК ДИАГНОСТИКАСИНИ ТАКОМИЛЛАШТИРИШ

14.00.19 – Клиник радиология
14.00.01 - Акушерлик ва гинекология

ТИББИЁТ ФАНЛАРИ БЎЙИЧА ФАЛСАФА ДОКТОРИ (PhD) ДИССЕРТАЦИЯСИ АВТОРЕФЕРАТИ

ТОШКЕНТ – 2023

Фалсафа доктори (PhD) диссертацияси мавзуси Ўзбекистон Республикаси Олий таълим, фан ва инновациялар вазирлиги ҳузуридаги Олий аттестация комиссиясида B2022.2.PhD/Tib2828 рақам билан рўйхатга олинган.

Диссертация Тошкент тиббиёт академиясида бажарилган.

Диссертация автореферати уч тилда (ўзбек, рус, инглиз (резюме)) Илмий кенгаш веб-саҳифасида (www.cancercenter.uz) ва «ZiyoNet» Ахборот-таълим порталида (www.ziyonet.uz) жойлаштирилган.

Илмий раҳбар: **Каримов Ахмаджон Ҳошимович**
тиббиёт фанлари доктори, профессор

Расмий оппонентлар: **Фозилов Акром Акмалович**
тиббиёт фанлари доктори, профессор

Курбанов Джахонгир Джамалович
тиббиёт фанлари доктори, профессор

Етакчи ташкилот: **Тошкент давлат стоматология институти**

Диссертация ҳимояси Республика ихтисослаштирилган онкология ва радиология илмий-амалий тиббиёт маркази ҳузуридаги илмий даражалар берувчи DSc.04/30.12.2019.Tib.77.01 рақамли Илмий кенгашнинг 2023 йил «___»_____ соат____ даги мажлисида бўлиб ўтади (Манзил: 100174, Тошкент шаҳри, Фаробий кўчаси, 383-уй. Тел.: (+99871) 227-13-27; (+99871) 246-15-96; e-mail: info@cancercenter.uz, Республика ихтисослаштирилган онкология ва радиология илмий-амалий тиббиёт маркази).

Диссертация билан Республика ихтисослаштирилган онкология ва радиология илмий-амалий тиббиёт марказининг Ахборот-ресурс марказида танишиш мумкин (__рақам билан рўйхатга олинган). Манзил: 100174, Тошкент шаҳри, Фаробий кўчаси, 383-уй. Тел.: (+99871) 246-05-13; факс: (+99871) 246-15-96.

Диссертация автореферати 2023 йил «_____»_____ да тарқатилди.
(2023 йил «____»_____даги_____рақамли реестр баённомаси).

М.Н. Тилляшайхов
Илмий даражалар берувчи Бир марталик
Илмий кенгаш раиси, тиббиёт фанлари
доктори, профессор

А.А. Адилходжаев
Илмий даражалар берувчи Бир марталик
Илмий кенгаш илмий котиби,
тиббиёт фанлари доктори, доцент

М.Х. Ходжибеков
Илмий даражалар берувчи Бир марталик
Илмий кенгаш қошидаги илмий семинар
раиси, тиббиёт фанлари доктори, профессор

Кириш (фалсафа доктори (PhD) диссертациясининг аннотацияси)

Диссертация мавзусининг долзарблиги ва зарурати. Эктопик ҳомиладоликнинг (ЭҲ) сўнгги йилларда барқарор ўсиши кузатилмоқда. ЭҲни стандарт гинекологик тадқиқот усулларидан ташқари эхографик белгиларини қиёсий баҳолашнинг кулранг масштабли эхография, спектрал допплерография ва эластографияси ёрдамида амалга оширилган. Ўтказилган тадқиқотлар, «...бачадондан ташқари ҳомиладорликнинг эхографик белгилари ва асоратларини қиёсий баҳолашга қаратилган бўлиб, эктопик ҳомиладорлик белгиларини асослашда ультратовуш текшируви алгоритми ва ультратовушнинг терапевтик пункция самарадорлигини оширишдаги ўрни ҳам алоҳида аҳамиятга эга...»[1]. Шу билан бирга, ҳозирги вақтда касалликнинг дастлабки босқичларини ташхислаш учун уни ўз вақтида ташхислаш, даволаш ва кейинги ривожланишининг олдини олишга ёрдам берадиган етарли даражадаги ноинвазив информацион усуллар мавжуд эмас. Тос аъзоларининг ультратовуш текшируви эктопик ҳомиладорлик ташхисини қўйишда энг кўп қўлланиладиган нои нвазив текширув усули ҳисобланади. Аммо, айниқса, шошилинч тиббий ёрдам кўрсатишда ЭҲнинг эходопплерографик белгиларининг информативлиги бўйича ҳалигача ягона консенсус мавжуд эмаслиги ва касалликни самарали ташхислаш ва даволаш замонавий гинекологиянинг долзарб муамоларидан бири ҳисобланади.

Жаҳонда репродуктив ёшдаги аёлларда эктопик ҳомиладорликнинг эходопплерографик дигностикасини такомиллаштириш борасида қатор илмий тадқиқотлар олиб борилмоқда. Бу борада, репродуктив ёшдаги аёлларда эктопик ҳомиладорликнинг ривожланиши ва кечишининг хавфли омилларини ретроспектив тартибида, эктопик ҳомиладор аёлларда 2D ва 3D тасвирларда бачадон, эндометрий, фаллоп найчаларининг эхографик кўринишини, бачадон ва тухумдонлар томирларининг допплерографик ва допплерометрик параметрларини баҳолаш ва шошилинч тиббий ёрдамда эктопик ҳомиладорлиги бўлган репродуктив ёшдаги аёлларда далилларга асосланган тиббиёт мезонлари бўйича эходопплерографик ташхисот усулларининг самарадорлиги, ҳамда текширилаётган аёлларни оқилона назорат қилиш, уларнинг ҳаёт сифатини яхшилаш мақсадида органларни сақлаш операциялари ўтказилиши каби натижаларга эришиш учун ягона алгоритмни ишлаб чиқишга қаратилган илмий изланишларни амалга ошириш алоҳида аҳамият касб этади.

Мамлакатимизда тиббиёт соҳасини ривожлантириш, соғлиқни сақлаш тизимни жаҳон андозалари талабларига мослаштириш, жумладан, аёллардаги турли генитал касалликларнинг асорати натижасида юзага келган онкологик касалликларни самарали ташхислаш, даволаш ва олдини олиш сифатини оширишга қаратилган кенг қамровли чора-тадбирлар амалга оширилмоқда. Бу борада 2022-2026 йилларга мўлжалланган Янги Ўзбекистон тараққиёт стратегиясининг еттита устувор йўналишига мувофиқ аҳолига тиббий хизмат кўрсатиш даражасини янги босқичга кўтаришда «....бирламчи тиббий-

[1] Буланов Н.М. К вопросу о возможностях ультразвуковой диагностики при яичниковой беременности // Ультразвуковая и функциональная диагностика.-2016.-№2-С.28-42

санитария хизматида аҳолига малакали хизмат кўрсатиш сифатини яхшилаш....»[2] каби вазифалар белгиланган. Ушбу вазифалардан келиб чиққан ҳолда, жумладан, репродуктив ёшдаги аёлларда эктопик ҳомиладорликнинг эходопплерографик ташхисотини тиббиётда амалга ошириш муҳим илмий-амалий аҳамият касб этади.

Ўзбекистон Республикаси Президентининг 2022 йил 28 январдаги ПФ–60-сон «2022-2026 йилларга мўлжалланган Янги Ўзбекистоннинг тараққиёт стратегияси тўғрисида», 2018 йил 7 декабрдаги ПФ-5590-сон «Ўзбекистон Республикаси Соғлиқни сақлаш тизимини тубдан такомиллаштириш бўйича комплекс чора-тадбирлари тўғрисида» фармонлари, 2017 йил 20 июндаги ПҚ-3071-сон «Ўзбекистон Республикаси аҳолисига 2017-2021 йилларда ихтисослаштирилган тиббий ёрдам кўрсатишни янада ривожлантириш чора-тадбирлари тўғрисида», 2014 йил 1 августдаги ПҚ-2221-сон «Ўзбекистонда оналар, болалар ва ўсмирлар соғлигини муҳофаза қилиш бўйича 2014-2018 йилларга мўлжалланган Давлат дастури тўғрисида», 2017 йил 4 апрелдаги ПҚ-2866–сон «2017-2021 йилларда Ўзбекистон Республикасида онкология хизматни янада ривожлантириш ва аҳолига онкологик ёрдам кўрсатишни тако миллаштириш чора-тадбирлари тўғрисида»ги қарорлари ҳамда мазкур фао лиятга тегишли бошқа меъёрий-ҳуқуқий ҳужжатларда белгиланган вази фаларни амалга оширишда ушбу диссертация тадқиқоти муайян даражада хизмат қилади.

Тадқиқотнинг республика фан ва технологиялари ривожланишининг устувор йўналишларига мослиги. Мазкур тадқиқот республика фан ва технологиялар ривожланишининг VI. «Тиббиёт ва фармакология» устувор йўналишига мувофиқ бажарилган.

Муаммонинг ўрганилганлик даражаси. Бу муаммо билан узоқ ва яқин хорижда жойлашган кўплаб илмий мактаблар шуғулланмоқда, айниқса, ҳомиладорликнинг ультратовуш ташхисоти юқори даражада бўлган мамлакатларда кўплаб илмий мақолалар нашр этилган. Европа Иттифоқи ва Осиё давлатларида кўплаб тадқиқотлар ўтказилган (Dr.Rifat Taner, 2022). ЭҲнинг клиник кечиши гетеротопик ҳомиладорлик ривожланишининг хавфли омили сифатида ЭКУ (экстракорпорал уруғланиш) дан кейин юзага келадиган асоратлар ўрганилган (Lv S, Wang Z, Liu H, Peng J, Song J, Liu W, Yan L 2020). ЭҲнинг эрта ташхисотида ультратовуш ташхисоти билан бирга МРТнинг (магниторезонанс томография) аҳамияти очиб берилган (Рубина Е.В.2019; Ишутина Т.М., 2022). ЭҲнинг экстратубулляр шаклларининг ташхислаш ва даволаш турларининг замонавий усуллари ифодаланган, аммо 3D ва допплерографиянинг аҳамияти тўлиқ очилмаган. Замонавий ультратовуш ускуналари ҳомиладорликнинг 2-3 ҳафталигида ҳомила тухумининг бачадон бўшлиғида ва унинг ташқарисида локализациясини баҳолаш имконини беради. ЭҲни ташхислаш ва даволаш самарадорлигини ошириш мақсадида трансвагинал ултратовуш текшируви истиқболлари алоҳида аҳамятга эга. ЭҲнинг ўзига хос топографик жойлашуви, бачадон ортиқлари атрофида

[2] Ўзбекистон Республикаси Президентининг 2022 йил 28 январдаги ПФ–60-сон «2022-2026 йилларга мўлжалланган Янги Ўзбекистоннинг тараққиёт стратегияси тўғрисида»ги Фармони.

сурункали яллиғланиш жараёнининг ва битишмаларнинг тез-тез учраши туфайли (Абашидзе А.А., 2014) бугунги кунга келиб, касалликнинг дифференциал ташхисотида бирмунча қийинчиликлар туғдиради. Шу муносабат билан, хомиланинг локализацияси ва ҳажмини баҳолаш имконияти бўлмайди. Айниқса эктопик ҳомиладорликни эрта босқичларда аниқлаш ва унинг дифференциал ташхисоти бир мунча қийинчилик туғдиради. Шу билан бирга, ҳозирги вақтда касалликни ўз вақтида аниқлаш, даволаш ва кейинги ривожланишининг олдини олишга қаратилган, уни дастлабки босқичларида ташхислаш учун етарли даражада информацион ноинвазив усуллар мавжуд эмас. Тос аъзоларининг ультратовуш текшируви эктопик ҳомиладорлик ташхиси учун энг кўп қўлланиладиган ноинвазив текшириш усули ҳисобланади, шу билан бирга, ушбу патологияни ташхислашда, айниқса шошилинч тиббий ёрдам кўрсатиш шароитида эходопплерографик белгиларининг информативлиги бўйича ҳали ҳам ягона тизим мавжуд эмас.

Мамлакатимизда фертил ёшдаги аёллар орасида учрайдиган гинекологик касаликларни эрта ташхислаш, даволаш ва олдини олиш борасида қатор илмий тадқиқотлар олиб борилган (Нажмутдинова Д.Қ., 2022, Бабажанова Г.С., 2019; Аюпова Ф.М., 2000; Қурбонов Ж.Ж., 2022) бироқ, репродуктив ёшдаги аёлларда бачадондан ташқари ҳомиладорликнинг эходопплерографик ташхисоти такомиллаштирилмаган.

Ушбу тадқиқот долзарб бўлиб қолмоқда, чунки касалликнинг асоратлари частотаси юқори бўлиб, шошилинч диагностика, комплексли даволаш ва профилактика чораларини ишлаб чиқишни талаб қилади. Шундай қилиб, юқорида айтилганларни умумлаштириб, хулоса қилишимиз мумкинки, ҳозирги кунга қадар ҳайз кўришнинг бузилиши негизида кечадиган бачадондан ташқари ҳомиладоликни ташхислашнинг ноинвазив усулларининг тўғрилигини исботловчи ягона консенсус мавжуд эмас. Ўрганилаётган патологиянинг диагностикасида эходоплерографиянинг аниқлиги, ўзига хослиги, сезгирлиги масалалари тўлиқ очилмаганлиги ушбу диссертация тадқиқини долзарблиги ва заруриатини тақоза қилади.

Диссертация тадқиқотининг диссертация бажарилган илмий тадқиқот муассасасининг илмий–тадқиқот ишлари режалари билан боғлиқлиги. Диссертация Тошкент тиббиёт академиясининг илмий тадқиқот ишлари режасига мувофиқ №ПЗ-20170929602 «Акушерлик ва гинекологик патологияси бўлган аёлларда ташхислаш, даволаш, башорталаш, профилактика бўйича замонавий технологиялар» (2018-2022) мавзусидаги илмий лойиҳалар доирасида бажарилган.

Тадқиқотнинг мақсади. Репродуктив ёшдаги аёлларда тос аъзолари томирларининг қон оқимидаги эходопплерографик ўзгаришларни баҳолаш орқали эктопик ҳомиладорликнинг эрта ташхислашни такомиллаштиришдан иборат.

Тадқиқотнинг вазифалари:

репродуктив ёшдаги аёлларда бачадондан ташқари ҳомиладоликнинг ривожланиши ва кечишининг хавфли омилларини ретроспектив тарзда баҳолаш;

аёлларда бачадондан ташқари ҳомиладорликнинг 2D ва 3D тасвирлари, бачадон, эндометрий, фаллоп найчаларининг эхографик кўринишини баҳолаш;

бачадон ва тухумдонлар томирларининг допплерографик ва допплеро метрик параметрларини баҳолаш ва шошилинч тиббий ёрдамда эктопик ҳомиладорлиги бўлган репродуктив ёшдаги аёллар учун эходопплерографик ташхслаш мезонларни ишлаб чиқиш;

далилларга асосланган тиббиёт мезонлари (ултратовуш ташхисотининг ўзига хослиги, сезгирлиги, аниқлиги) бўйича эходопплерографик ташхислаш усулларининг самарадорлигини баҳолаш;

текширилаётган аёлларни оқилона назорат қилиш, уларнинг ҳаёт сифа тини яхшилаш мақсадида органларни сақлаш операциялари ўтказилиши каби натижаларга эришиш учун ягона алгоритмни ишлаб чиқиш.

Тадқиқотнинг объекти сифатида 2017-2019 йилларда Тошкент тиббиёт академияси кўп тармоқли шифохонаси гинекология бўлими ва Бухоро шаҳар касалхонасининг шошилинч тиббий ёрдам бўлими негизида репродуктив ёшдаги аёлларда бачадондан ташқари ҳомиладорлик билан хасталанган 76 нафар аёллар ретроспектив таҳлили материаллари ҳамда Республика шошилинч тиббий ёрдам илмий-амалий марказининг Бухоро филиали ва Бухоро шаҳар шифохонаси шошилинч тиббий ёрдам бўлимига 2020-2022-йилларда ётқизилган репродуктив ёшдаги 50 нафар аёллар проспектив тарзда текширилган. Назорат гуруҳини эса репродуктив ёшдаги 30 нафар соғлом аёл ташкил қилган.

Тадқиқотнинг предмети сифатида репродуктив ёшдаги аёлларда эктопик ҳомиладорликнинг ташхисотини 2D ва 3D режимдаги эхографик, уч ўлчовли тасвирни олиш имкониятига эга рангли допплер CD ва пульс-тўлқинли допплер PWD (Pulsed Wave Doppler), энергетик допплер PDI (Power Poppler Imeging), компрессион эластография (real-time elastography-RTE) ултратовуш текширувлари кўп частотали трансабдоминал (3,5-5 МГц) ва трансвагинал (7,0-10 МГц) датчиклар билан жиҳозланган Резона 7 Миндрей (Хитой) аппаратида ва қондаги β-HCGнинг суббирлигини иммунофермент усулда ташхислаш, бачадон ва тухумдонларнинг 2D ва 3D тасвирлари, бачадон, ёйсимон, радиал, спирал артериялар, шунингдек тухумдон артерияларининг эходопплерографик ва допплерометрик ҳолати, клиник ҳамда гормонал текширув натижаларининг материаллари олинган.

Тадқиқотнинг усуллари. Репродуктив ёшдаги аёлларда эктопик ҳомиладорликнинг ташхисотини баҳолашда клиник, инструментал, иммунофермент, лаборатор ва статистик тадқиқот усулларидан фойдаланилган.

Тадқиқотнинг илмий янгилиги қуйидагилардан иборат:

эктопик ҳомиладорлик тубар шакли турларининг (ривожланган, ўсмай қолган, тубар аборт ва гематосальпинкснинг) 2D ва 3D тартибидаги эхографик, эходопплерографик ва эластографик тасвирлари ва дифференциал ташхислаш мезонлари асосланган;

ҳар бир усулнинг сезгирлиги ва ўзига хослиги ROC – эгри чизиғида таҳлиллари допплер ультратовуш текширувининг ташхисий самарадорлиги AUC- 0,79 ни, 3D кўрсаткичлари эса 0,83 ни ташкил қилганлиги эктопик

ҳомиладорликни ташхислашда допплерография ва 3D режимнинг кўрсаткичлари юқорилиги исботланган;

эктопик ҳомиладорлик туфайли қон йўқотган аёлларда органни сақлаш операциясидан кейинги 3 ва 4 кунларда динамикада бачадон перфузиясининг тикланиш даражасини баҳолашда ультратовушли допплерометриянинг аҳамияти исботланган;

3D режимда эндометрий ҳажмини ўлчаш, энергетик PDI ва импульс тўлқинли PWD допплерда эндометрий васкуляризациясини баҳолаш орқали ЭПИ(%), эктопик ҳомиладорликни кечишини башоратлашда эндометрий перфузион индекси ахамияти исботланган.

Тадқиқотнинг амалий аҳамияти қуйидагилардан иборат:

эктопик ҳомиладорлик билан хасталанган репродуктив ёшдаги аёлларни текшириш ва касалликни эрта ташхислаш алгоритми ишлаб чиқилган;

операциясидан кейинги 3 ва 4 кунларда динамикада бачадон перфузиясининг тикланиш даражасини баҳолаш натижасида аёлларнинг соғлигини тиклаш бўйича реабилитацион чора-тадбирларни ўз вақтида қўллаш ва узоқ муддатларда юзага келадиган (иккиламчи бепуштлик, ҳайз циклининг бузилиши, ЭҲнинг қайта такрорланиши) асоратларнинг олдини олиш имкониятлар яратилган;

эходопплерометрик, эластографик тадқиқотларни баҳолаш жараёнида репродуктив ёшдаги аёлларда эктопик ҳомиладорликнинг, диагностик ва прогностик мезонлари ишлаб чиқилган;

жорий қилинган ташхисот усуллари эктопик ҳомиладорликнинг асоратларини камайтириши, уларнинг тўлиқ ҳаётга қайтиши, жумладан репродуктив саломатликнинг тикланишига ёрдам бериши баҳоланган;

эндометрийнинг перфузион индекси бачадоннинг эндометрий билан боғлиқ бўлган турли касалликларида (эндометрийдаги гиперпластик ва гипопластик жараёнларни баҳолашда), эндометрий билан боғлиқ бўлган бепуштлик жараёнларини даволашда эсктракорпорал уруғланиш программасида қўлланилиши тавсия этилган.

Тадқиқот натижаларининг ишончлилиги. Тадқиқотда қўлланилган на зарий ёндашув ва усуллар, олиб борилган текширувларнинг услубий жиҳатдан тўғрилиги, текширилган беморлар сонининг етарлилиги, тадқиқотда қўл ланилган замонавий ўзаро бир бирини тўлдирувчи клиник, инструментал, иммунофермент, лабаратор ва статистик тадқиқот усулларидан репродуктив ёшдаги аёлларда эктопик ҳомиладорликнинг эходопплерографик ташхисотини такомиллаштириш тартиби халқаро ҳамда маҳаллий тажрибалар билан таққослангани, хулоса ҳамда олинган натижаларнинг ваколатли тузилмалар томонидан тасдиқланганлиги билан асосланди.

Тадқиқот натижаларининг илмий ва амалий аҳамияти. Тадқиқот натижаларининг илмий аҳамияти шундан иборатки, шошилинч тиббий ёрдам кўрсатишда репродуктив ёшдаги аёлларда эктопик ҳомиладорликни ташхислаш ва башоратлаш усулларини такомиллаштириш, бачадондан ташқари ҳомиладорлик билан хастланган репродуктив ёшдаги аёлларда эхография, эходопплерография ва допплерометриянинг ташхисоти ва прогностик

аҳамиятини баҳолашнинг назарий методологияси яратилганлиги билан изоҳланган.

Тадқиқот натижаларининг амалий аҳамияти шундан иборатки, эндометрий спирал артерияларининг перфузион индекси бўйича бачадондан ташқари ҳомиладорликни индивидуал башоратлаш натижаларини амалга ошириш, ташхисотнинг спецификлиги, касаллик ва унинг асоратларини даволашни мониторинг қилиш самарадорлигини ошириш, ЭҲ билан хасталанган репродуктив ёшдаги аёлларнинг операциядан кейинги ҳаёт сифатини яхшилаш имконини берганлиги билан изоҳланган.

Тадқиқот натижаларининг жорий қилиниши: Тошкент тиббиёт академияси эксперт кенгашининг 2023 йилдаги 20 июндаги 6-сон хулосасига кўра (илмий янгиликни бошқа соғлиқни сақлаш муассаларига жорий этиш бўйича Тошкент тиббиёт акдемиясининг 2023 йил 16 июндаги 05/5421-сонли хати Соғлиқни сақлаш вазирлигига тақдим этилган):

эктопик ҳомиладорлик тубар шакли турларининг (ривожланган, ўсмай қолган, тубар аборт ва гематосальпинкснинг) 2D ва 3D тартбидаги эхографик, эходопплерографик ва эластографик тасвирлари ва дифференциал ташхислаш мезонлари асосланганлиги исботланганлиги Бухоро шаҳар тиббиёт бирлашмаси бўйича (13.06.2023 й.; №31) ҳамда Тошкент тиббиёт академияси кўп тармоқли шифохонасининг гинекология бўлими бўйича (15.06.2023 й.; №56) буйруқ билан амалиётига жорий этилган. Илмий янгиликнинг ижтимоий самарадорлиги қуйидагилардан иборат: Бачадондан ташқари ҳомиладорлик билан хастланган репродуктив ёшдаги аёлларни текшириш алгоритми ишлаб чиқилган бўлиб, ушбу алгоритмнинг асосий бўғинларига: клиник тадқиқотга қўшимча равишда юқори частотали трансвагинал эхографияни допплерография билан бирга қўллаш натижасида кўп ўлчовли сканерлаш усуллари (3D), компрессион эластографияни қўллаш, қон зардобида ХГЧ нинг β-суббирлигини миқдорий баҳолаш ва ташхисотий видеолапароскопия билан ташхислаш самарадорлигини ошириш имконини берган. Илмий янгиликнинг иқтисодий самарадорлиги юқори аниқликдаги ультратовушли сканерлардан фойдаланиш трансвагинал эхографияни магниторезонанс томография (МРТ) билан таққосланадиган даражага кўтариши, ультратовуш диагностикасининг профессионал муҳитида «юқори аниқликдаги ультратовуш» ташхисотининг арзон ва қулайлиги туфайли акушер-гинекологнинг кундалик амалиётида қўлланилиши УТТнинг бундай имкониятлари МРТнинг иқтисодий қийматини «четга суриб қўйиши» натижасида ультратовуш текширувидан фойдаланиш клиник ташхисни энг қисқа вақт ичида аниқлаштиришга ёрдамлашиши, МРТ каби бошқа текшириш услубларидан фойдаланганда 1 нафар беморга бюджетдан ташқари 190 000 сўмга ортиқча маблағ сарфланади, ташхислаш мақсадида лапароскопиядан фойдаланганда, бюджет маблағларидан 1421269,562 сўм ортиқча маблағ сарфланади. Ультратовуш текширувидан фойдаланиш бюджетдан ташқари 190 000 сўм ва бюджет маблағларини 1421269,562 сўмга иқтисод қилиш имкониятини беради. **Хулоса:** юқори аниқликдаги **ТВУТТ** «шошилинч» беморларни тадқиқотга махсус тайёрлаш талаб қилмасдан, уларга объектив текширувни тўғридан-тўғри қўллаш

имконини бериши ҳамда ультратовуш текширувидан фойдаланиш клиник ташхисни энг қисқа вақт ичида аниқлаштиришга ёрдам бериши, МРТ каби бошқа текшириш услубларидан фойдаланганда 1 нафар беморга бюджетдан ташқари 190 000 сўмга ортиқча маблағ сарфланиши, ташхислаш мақсадида лапароскопиядан фойдаланганда, бюджет маблағларидан 1421269,562 сўм ортиқча маблағ, ультратовуш текширувидан фойдаланиш бюджетдан ташқари 190000 сўм ва бюджет маблағларини 1421 269,562 сўмга иқтисод қилиш имконини берган;

ҳар бир усулнинг сезгирлиги ва ўзига хослиги ROC – эгри чизиғида таҳлиллари допплер ультратовуш текширувининг ташхисий самарадорлиги AUC- 0,79 ни, 3D кўрсаткичлари эса 0,83 ни ташкил қилганлиги эктопик ҳомиладорликни ташхислашда допплерография ва 3D режимнинг кўрсаткичлари юқорилиги исботланганлиги Бухоро шаҳар тиббиёт бирлашмаси бўйича (13.06.2023 й.; №31) ҳамда Тошкент тиббиёт академияси кўп тармоқли шифохонасининг гинекология бўлими бўйича (15.06.2023 й.; №56) буйруқ билан амалиётига жорий этилган. Илмий янгиликнинг ижтимоий самарадорлиги қуйидагилардан иборат: бачадондан ташқари ҳомиладорлик гумон қилинган беморларни ташхислашда комплекс ёндашувни жорий этиш, гинекологик асоратларнинг (бачадон найчаларининг ёрилиши, гемиперитонеумнинг ривожланиши, геморрагик шок ва бошқалар) камайишига олиб келиши, лапароскопик операциялар сонини ошириб, лапаротомия операциясини қўллаш даражасини камайтириш, операция жараёнида аъзоларни сақлаш истиқболларини, яъни туботомия операциясини ошириб, тубэктомиянинг олдини олиши, аёлларнинг репродуктив фаолиятини тиклаб, уларнинг ҳаёт сифатини яхшилаш имконини берган. Илмий янгиликнинг иқтисодий самарадорлиги қуйидагилардан иборат: бачадондан ташқари ҳомиладорликка гумон қилинган беморларни ташхислашда тавсия этилган услуб ташхислаш, даволаш ва профилактикани такомиллаштириш орқали, беморларда касалликни эрта аниқлаш, лапароскопик операцияларни қўллаш орқали операция вақтида йўқотиладиган қон миқдорининг камайишига эришилади, операция жараёнининг давомийлиги қисқарди, даволаш самарадорлигини ошириб, шифоханадаги ўрин кунлари вақтини 1-2 кунга қисқартириш ҳисобига иқтисодий самарадорликка эришилди. **Хулоса:** ҳар бир усулнинг сезгирлиги ва ўзига хослиги ROC–эгри чизиғида таҳлиллари допплер ультратовуш текширувининг ташхисий самарадорлиги AUC-0,79ни, 3D кўрсаткичлари эса 0,83ни ташкил қилганлиги эктопик ҳомиладорликни ташхислашда допплерография ва 3D режимнинг кўрсаткичлари юқорилиги натижасида қорин бўшлиғига қон кетиши ва айниқса, бачадондан ташқари ҳомиладорликка шубҳа қилинганида жуда муҳим бўлиб, жаррохликнинг лапаротомик тури қўлланилади, бунда 1 нафар беморга бюждет маблағларидан 2136602,215 сўм сарфланади. Бу касалликни комплексли ТВ УТТ ёрдамида эрта босқичларда аниқлаш натижасида, жарроҳлик амалиётининг лапароскопик тури танланиши билан 1 нафар беморга бюджет маблағларидан 1421269,562 сўм сарфланади. Касалликни замонавий услублар орқали эрта ташхислаш ва даволаш натижасида бир нафар бемордан 715332,653 сўм бюджет маблағлари

иқтисод қилиш имконини беради;

эктопик ҳомиладорлик туфайли қон йўқотган аёлларда органни сақлаш операциясидан кейинги 3 ва 4 кунларда динамикада бачадон перфузиясининг тикланиш даражасини баҳолашда ультратовушли допплерометриянинг аҳамияти исботланганлиги Бухоро шаҳар тиббиёт бирлашмаси бўйича (13.06.2023 й.; №31) ҳамда Тошкент тиббиёт академияси кўп тармоқли шифохонасининг гинекология бўлими бўйича (15.06.2023 й.; №56) буйруқ билан амалиётига жорий этилган. Илмий янгиликнинг ижтимоий самарадорлиги қуйидагилардан иборат: Хасталикни ташхислашнинг янги усулларини танлаш уни самарали даволаш ва беморларнинг ҳаёт сифатини яхшилаш имконини берган. Илмий янгиликнинг иқтисодий самарадорлиги қуйидагилардан иборат: Комплексли ТВУТТнинг қўлланилиши хасталикни эрта ташхсилашда ва ундан юзага келадиган асоратларнинг олдини олишга ёрдам бериши, ушбу патологияга эга аёлларда замонавий юқори технологияли операцияларни (лапароскопия) қўллаш даражасини оширади. Бундай операциялар шифохонада аёлларни даволашда ўтказиладиган манипуляция харажатларини ва давлат томонидан ажратилган харажатларни минималлаштиришни таъминлайди. **Хулоса:** эктопик ҳомиладорлик туфайли қон йўқотган аёлларда органни сақлаш операциясидан кейинги 3 ва 4 кунларда динамикада бачадон перфузиясининг тикланиш даражасини баҳолашда ультратовушли допплерометриянинг аҳамияти баҳолашда БТҲ шубха килинаётган аёлларни бошқариш учун ишлаб чиқилган алгоритм асоратларни 78% (ретроспектив маълумотлар асосида)дан 43% гача камайтириш имконини бериши, касалликни эрта ташхислаш 98% ни ташкил қилиб, бу ретроспектив таҳлил маълумотларидан (81,8%) сезиларли даражада ортиши ҳамда асоратларнинг камайиши беморнинг шифохонада ётиши кунларини 4-5 кундан (467200 сўм)дан 2-3 кунгача (233 600) сўмга камайтиради, яъни бюджет маблағларини 233600 сўмга иқтисод қилиш имконини берган.

3D режимда эндометрий ҳажмини ўлчаш, энергетик PDI ва импульс тўлқинли PWD допплерда эндометрий васкуляризациясини баҳолаш орқали ЭПИ(%), эктопик ҳомиладорликни кечишини башоратлашда эндометрий перфузион индекси ахамияти Бухоро шаҳар тиббиёт бирлашмаси бўйича (13.06.2023 й.; №31) ҳамда Тошкент тиббиёт академияси кўп тармоқли шифохонасининг гинекология бўлими бўйича (15.06.2023 й.; №56) буйруқ билан амалиётига жорий этилган. Илмий янгиликнинг ижтимоий самарадорлиги қуйидагилардан иборат: эндометрий артерияларининг перфузион индекси бўйича бачадондан ташқари ҳомиладорликни индивидуал башоратлаш натижаларини амалга ошириш, ташхисотининг спецификлиги, касаллик ва унинг асоратларини даволашни мониторинг қилиш самарадорлигини оширади, БТҲ билан хасталанган репродуктив ёшдаги аёлларда операциядан кейинги реабилитацион чораларни ўз вақтида қўллаш ва уларнинг ҳаёт сифатини яхшилаш имконини берган. Бухоро шаҳар тиббиёт бирлашмаси бўйича (13.06.2023 й.; №31) ҳамда Тошкент тиббиёт академияси кўп тармоқли шифохонасининг гинекология бўлими бўйича (15.06.2023 й.; №56) буйруқ билан амалиётига жорий этилган. Илмий янгиликнинг ижтимоий

самарадорлиги қуйидагилардан иборат: Юқори технологияли ташхислаш ва оператив услубларни амалиётда қўллаш 2020-2021 йилларда 1 нафар беморга сарфланадиган харажатларни 3468695 сўмдан, 3021964 сўмга камайтириш, 1 нафар беморга сарфланадиган бюджет харажатини 446731 сўмга камайтириш, 2020 йилда 84,84%, 2021 йилда эса 88,96% ни ташкил қилиб, яъни 2020 йилда харажатларни минималлаштириш 124114027 сўмни, 2021 йилда эса 192504514 сўмни ташкил қилиш имконини берган. **Хулоса:** 3D режимда эндометрий ҳажмини ўлчаш, энергетик PDI ва импульс тўлқинли PWD допплерда эндометрий васкуляризациясини баҳолаш, ҳомиладорликни кечишини башоратлашда эндометрий перфузион индекси тавсия этилган усуллар асосида юқори технологияли ташхислаш ва оператив услубларни амалиётда қўллаш 2020-2021 йилларда 1 нафар беморга сарфланадиган харажатларни 3468695 сўмдан, 3021964 сўмга камайтириш, 1 нафар беморга сарфланадиган бюджет харажатини 446731 сўмга камайтириш, 2020 йилда 84,84%, 2021йилда эса 88,96%ни ташкил қилиб, яъни 2020 йилда харажатларни минималлаштириш 124114027 сўмни, 2021 йилда эса 192504514 сўмни ташкил қилиш имконини берган.

Тадқиқот натижаларининг апробацияси. Мазкур тадқиқот натижалари 4 та илмий-амалий анжуманларда, жумладан, 2 та халқаро ва 2 та республика илмий-амалий анжуманларида муҳокамадан ўтказилган.

Тадқиқот натижаларининг эълон қилинганлиги. Диссертация мав зуси бўйича жами 17 та илмий иш, шулардан Ўзбекистон Республикаси Олий аттестация комиссиясининг диссертациялари асосий илмий натижаларини чоп этиш тавсия этилган илмий нашрларда 10 та мақола, жумладан, 8 таси республика ва 2 таси хорижий журналларда нашр этилган.

Диссертациянинг тузилиши ва ҳажми. Диссертация таркиби кириш, тўртта боб, хотима, хулоса, амалий тавсиялар ҳамда фойдаланилган адабиёт лар рўйхатидан иборат. Диссертациянинг ҳажми 114 бетни ташкил этган.

ДИССЕРТАЦИЯНИНГ АСОСИЙ МАЗМУНИ

Кириш қисмида ўтказилган тадқиқотларнинг долзарблиги ва аҳамияти, ушбу ишга талаб асослаб берилган, тадқиқот мақсади, вазифалари, тадқиқот объекти ва предмети тавсифланган, мазкур тадқиқотларнинг республика фан ва технологияларининг устувор йўналишларига мос келиши кўрсатиб берилган, тадқиқотнинг илмий янгилиги ва унинг амалий натижалари ўз ифодасини топган, олинган натижаларнинг илмий ва амалий аҳамияти очиб берилган, тадқиқот натижаларининг амалиётга жорий қилиниши,чоп этилган ишлар ва диссертациянинг таркибий тузилиши бўйича маълумотлар келтирилган.

Диссертациянинг **«Эктопик ҳомиладорлик муаммосидаги замонавий қарашлар»** деб номланган биринчи бобида мавзуга тегишли хорижий ва маҳаллий адабиётларнинг шарҳи келтирилган бўлиб, касалликнинг этиопатогенези, замонавий лаборатор ва инструментал текшириш услублари, юқори частотали трансвагинал эхографиядан фойдаланиш, шу жумладан ЭҲ нинг эходоплерографик маркерларининг имкониятлари, кўп ўлчовли сканерлаш

усуллари (2D/3D), қон зардобида hCG (human chorionic gonadotropin) нинг β-суббирлигини миқдорий аниқлаш, клиник ташхисни энг қисқа вақт ичида аниқлаштиришга ёрдам бериши ифодаланган.

Диссертациянинг **«Репродуктив ёшдаги аёлларда эктопик ҳомиладорликнинг эходопплерографик ташхисотини баҳолаш материал ва усуллари»** деб номланган иккинчи бобида тадқиқот материал ва усулларига бағишланган Республика шошилинч тиббий ёрдам илмий маркази (РШТЁИМ) Бухоро филиали негизида 2017-2019 йилларда қабул қилинган 76 нафар аёлнинг касаллик тарихи, ретроспектив ўрганилган. Тошкент тиббиёт академияси кўп тармоқли шифохонасининг шошилинч гинекология бўлимига ва Бухоро шаҳар касалхонасининг шошилинч тиббий ёрдам бўлимига 2020-2022 йиллар давомида ЭҲ гумон қилинган 50 нафар аёларни проспектив тадқиқ қилинган. Назорат гуруҳига репродуктив ёшдаги 30 нафар соғлом аёллар киритилган.

Тадқиқот доираси клиник усулларни ўз ичига олган: анамнез, гине кологик текширув, умумий қон текшируви, сийдик; биокимёвий таҳлили; беморларнинг қон гуруҳи, коагулограммаси, функционал: трансабдоминал ва трансвагинал эхография, тос томирларининг допплерометрияси билан рангли допплер харитаси: бачадондаги мавжуд аркуат, радиал, спирал бачадон артериялари, шунингдек тухумдон артериялари текширилган, ҳомиладорлик тести, қондаги инсон хорионик гонадотропини (hCG) миқдорини аниқлаш каби тадқиқотлар ўказилган.

Эхографик тадқиқот усуллари. Кенг қамровли ултратовуш текшируви 2D ва 3D режимдаги эхографик, уч ўлчовли тасвирни олиш имкониятига эга рангли допплер CD (Color Doppler) ва пульс-тўлқинли допплер PWD (Pulsed Wave Doppler), энергетик допплер PDI (Power Poppler Imeging), компрессион эластография (real-time elastography - RTE) ултратовуш текширувлари кўп частотали трансабдоминал (3,5-5 МГц) ва трансвагинал (7,0-10 МГц) датчиклар билан жиҳозланган Резона7 Миндрей (Хитой) аппаратида ўтказилган. ЭҲ га шубҳа қилинган аёлларда трансвагинал эхографияни ўтказишда бачадон ҳолати (ўлчамлари, эндометрининг қалинлиги), бачадон найчалари (бутун найча бўйлаб озгина кенгайиш), тухумдонлар (ўлчамлари, эхонегатив шаклланишлар мавжудлиги), vesico-uterin ва utero-rectal чукурликлар кетма-кет баҳоланган.

Допплерографик ва допплерометрик тадқиқот усуллари. Барча кузатилганларда эхограммалар ва CD тасвир кўрсаткичларининг қиёсий таҳлили ўтказилган. Таққослаш параметрлари бачадон ва тухумдонлар ҳажмининг маълумотлари, М-эхо қалинлиги, Дуглас бўшлиғида эркин суюқликнинг мавжудлиги ёки йўқлиги, бачадон ортиқларининг ҳолати эди. Бачадон ва тухумдон артериялари ҳавзаси томирларининг қон оқими кўрсат кичлари баҳоланган. Бачадоннинг гемодинамикаси ва васкуляризацияси даражасини ўрганиш учун И. А. Озерская (2010) томонидан тавсия этилган усул бўйича АПИ артериал перфузия индексидан фойдаланилган. АПИ -1 см3 миометрийда 1 сония давомида иккала бачадон артерияси орқали бачадонга кирадиган қон миқдорини ифодалайди. Бачадон артерияларининг ҳар бирида спектрал Допплерография ёрдамида қон оқимининг максимал, минимал ва

ўртача тезлиги (V_{max}; V_{min}; V_{mean}), пулсация индекси (PI) ва қаршилик индекси (RI) автоматик равишда олинган.

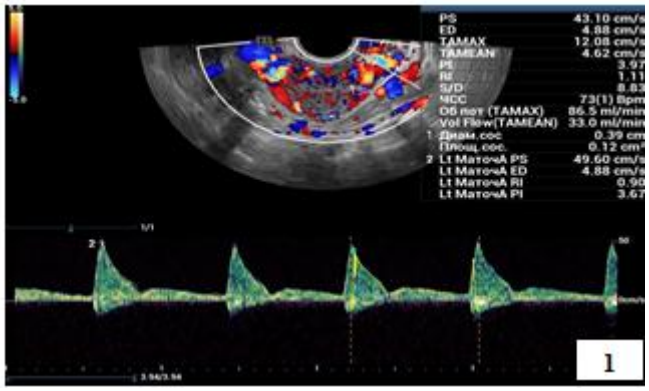

1-расм. Чап бачадон артериясида қон оқимини ўлчаш

Волюметрик қон оқимини (V_{vol}) ҳисоблаш учун томир майдони ва қон оқимининг ўртача тезлигининг кўпайтмаси бўлган формуладан фойдаланилди: Vvol=A x Vmean, Бу ерда А - томирнинг кесма майдони, Vmean - қон оқимининг ўртача тезлиги. АПИ (%) = (V_{vol} БА ўнг + V_{vol} БАчап) / V uterus • 100, Бу ерда Vvol БА ўнг - ўнг бачадон артериясида волюметрик қон оқими (бир юрак циклига 1см^3); Vvol БА чап – чап бачадон артериясида волюметрик қон оқими (бир юрак циклига 1 см^3). Vuterus – бачадон ҳажми (см^3).

Ультратовушли эластография усули. Ултратовушли эластография - бу биологик тўқималарнинг эластик хусусиятларини аниқлайдиган, уларда сиқилиш ёки силжиш тўлқинларининг тезлигини аниқлаш натижасида уларнинг деформация даражасини аниқлашга асосланган усул. Эластографиянинг физик асоси юмшоқ тўқималарнинг эластик деформация пайтида чўзиш/сиқилишга қаршилик кўрсатиш хусусиятларини тавсифловчи эластик Юнга модулидир. Эластик Юнга модулини ҳисоблаш усулига қараб, эластография компрессион эластографияси ва силжиш тўлқинли эластографиясига бўлинади. Компрессион эластографияси (real-time elastography-RTE)–тенгламага асосланган тўқималарнинг эластик хусусиятларини сифатли баҳолаш усули $E = \sigma/\varepsilon$, бу ерда э-эластик Юнга модули, σ–компрессия қиймати, ε–тўқима устуннинг нисбий деформацияси (стрейн-кучланиш). Эластография ёрдамида турли хил бузилган ва прогрессив тубар ҳомиладорликнинг дифференциал ташхисотини амалга ошириш мумкин.

Эндометрий спирал артерияларининг перфузион индекси-ЭПИ(%)ни аниқлаш. Кичик муддатли ҳомиладорлик даврида ва ЭҲнинг тубал шаклида репродуктив ёшдаги беморларда эндометрийнинг гравидар гиперплазиясини аниқлашда ташхисотнинг сифатини яхшилаш мақсадида, замонавий ултратовуш техникасининг уч ўлчовли эхографияси қўлланилди, PDI (Power Doppler Imeging) - энергетик ва PWD-импульс-тўлқинли допплер ёрдамида эндометрий перфузиясининг сифатли ва миқдорий кўрсаткич ларининг фарқларини аниқладик.

Биз тос аъзоларининг анъанавий трансабдоминал ва трансвагинал ултра товуш текширувини ўтказдик, сўнгра бачадонни уч ўлчовли реконструкция қилдик.

Уч ўлчовли реконструкция ёрдамида ўрта тузилмаларни (эндометрийни) ўлчашда кетма-кет кесимлар ёрдамида контурларни аниқроқ олдик, бу эса шаклнинг мумкин бўлган бузилишини ҳисобга олади. Шунингдек, эндометрийнинг қон билан таъминланишини объектив баҳолаш учун ушбу ҳудуднинг перфузияси ўрганилди, яъни маълум ҳажмдаги томирларнинг фоизини тавсифловчи эндометрийнинг қон томир индекси (васкуляризация индекси) ҳисоблаб чиқилган.

Томирларнинг кичик диаметри туфайли радиал ва спирал артерияларда аниқ, акустик аралашувсиз қон оқимининг спектрини олиш жуда ҳам мураккаб жараёндир.

Шунинг учун биз миометрий ва эндометрийга хос бўлган паст тезликли оқимларни баҳолаш учун PDI - энергетик допплердан фойдаландик, чунки бу усул стандарт рангли харитага нисбатан паст қон оқими тезлигига эга томирлар васкуляризациясини яққол тасвирлайди. Энергетик доп плерографиянинг диагностик аҳамияти органлар ва патологик ҳудудларнинг қон томирларини баҳолаш имкониятини беради. Бунинг учун CW, PW ва CD допплер текширувлари учун мослаштирилган созламаларни қўлладик яъни, Pulse repetition frequency (PRF), velocity scale- (Пульснинг такрорланиш частотаси(PRF), тезлик шкаласини 1000 Гц га, фильтр созламасини 50-100 Гц га мослаштирдик.

Шу муносабат билан биз эндометрий перфузияснинг индексини ҳисоб-лаш мумкин бўлган формулани яратдик. Эндометрий гемодинамикасини ўрганиш учун биз эндометрийнинг перфузион индексидан фойдаландик (ЭПИ). Спектрал допплерография ёрдамида қон оқимининг максимал, минимал ва ўртача тезлигини (V_{max}; V_{min}; V_{mean}), пулсация индекси (PI) ва қаршилик индекси (RI) ни автоматик равишда ўлчадик.

Волюметрик қон оқимини (Vvol) ҳисоблаш учун томир майдони ва қон оқимининг ўртача тезлигининг кўпайтмасига тенг бўлган формуладан фойдаланилди: VvolCA=A x Vmean, бу ерда А - томирнинг кўндаланг кесими майдони, Vvolmean- қон оқимининг ўртача тезлиги. Vvol CA - спирал артерия орқали келадиган волюметрик қон оқими (ҳар бир юрак цикли учун 1 см^3); бу кўрсаткич қурилма томонидан автоматик равишда ҳисобланади. Vend - эндометрий ҳажми (см^3). Юқоридаги маълумотларга асосланиб ЭПИ(%)= Vvol CA xVend.

Диссертациянинг **«Касалликка сабаб бўлувчи хавфли омиллар, унинг клиник кечиши ва ультратовушли текширув хулосалари»** деб номланган учинчи бобида касаллик тарихини ўрганиш орқали ретроспектив (2017-2019 й) 76 нафар аёлларда таҳлил қилинган.

Эктопик ҳомиладорликка гумон қилинган 60 нафар аёлда проспектив равишда (2020-2022 йиллар) клиник, лаборатор ва комплексли эхография билан биргаликда қон зардобидаги hCG нинг β-суббирлигини миқдорий аниқлаш услублари қўланилган.

Текширув давомида 10 нафар беморда кичик муддатли ҳомиладорлик аниқланган, улар текширилганларнинг назорат гуруҳига киритилган.

1-жадвал

Текширувдан ўтган беморларнинг ўртача ёши

тубар ҳомиладорлик жарроҳликгача (TD	Тубар ҳомиладорликни ўтказган аёлар жарроҳликдан кейин (TP)	кичик муддатли ҳомиладорлик билан назорат гуруҳи (КМ)	репродуктив ёшдаги аёллар (KR)
30,75±0,76*,** (29.99-31,51)	31,08±0,93*,** (30,15-32,01)	25,80±1,27 (24,53-27.07)	25,00±0,78 (24.22-25,780)

Изоҳ: кичик муддатли ҳомиладорлар гуруҳига нисбатан сезиларли фарқ (p<0,05); ** - репродуктив ёшдаги аёллар гуруҳига нисбатан сезиларли фарқ (P<0,05).

Ушбу аёлларда репродуктив функцияни таҳлил қилиш натижасида бачадон ва унинг ортиқларининг яллиғланиш касалликлари 77 (61,2%), кесарча кесиш 13 (10,3%), аборт 20 (15,8%), фаллоп найчалардаги операциялар 3 (2,3%), эндокрин касалликлари 2 (1,5%)гача аниқланган.

Бачадондан ташқари ҳомиладорликнинг учраш даражаси ва структураси ретроспектив ва проспектив баҳоланган.

2 жадвал

Бачадондан ташқари ҳомиладорликнинг учраш даражаси ва структураси

БТҲ нинг органлар ва бачадон найчаларига нисбатан жойлашуви			
Кўрсаткчилар	Ретроспектив, n=76	Проспектив, n=50	n=жами
Органларда жойлашувига қараб	76	50	126
Бачадон найида	73(96%)	49(98%)	122(98%)
Тухумдонларда	1(1,3%)	1	2(1,6%)
Абдоминал	-	-	
Интерстициал	1 (1,3%)	-	1(0,8%)
Рудиментар	1(1,3%)	-	1(0,8%)
Найчада жойлашувига кўра			
Истмик	13 (17,1%)	8(16%)	21(16,6%)
ампулляр	55 (72,3%)	39(78%)	94(74,6%)
фимбриал	5(6,5%)	2(2,5%)	7(5,5%)

Ўрта репродуктив ёшдаги (29,99-32,01 ёш) аёллар орасида ЭҲ билан касалланиш юқори бўлди.

Ретро ва проспектив таҳлилларга кўра, тубар ҳомиладорлик 122 (98%) ҳолатда аниқланди, кам учрайдиган шакли (тухумдон ҳомиладорлиги) 1,3% (1 ҳолатда), рудиментар шохда 0,8% (1 ҳолат) да учради.

Комплексли ТВ УТТ (трансвагинал ультратовуш текшируви) нинг амалда қўлланилиши ЭҲни эрта ташхислаш орқали ундан келиб чиқадиган асорат ларнинг камайишига ва лапароскопик операциялар нисбатини 28,8% дан 52% гача оширди, лапаротомик операциялар хажмини 72,2% дан 44% гача камайтирди.

Шундай қилиб, ЭҲни эрта муддатларда аниқлаш асоратлар (найчанинг ёрилиши, катта миқдорда қон йўқотиш) фоизини камайтириб, лапароскопик жараённинг истиқболларини оширган.

Замонавий комплексли ТВ УТТ ни hCG миқдорини олдиндан аниқлаш салпингэктомия операцияларининг сонини 58 (76,5%) дан 21 (42%) гача камайтирди.

ЭҲнинг ультратовуш белгиларини 2 гуруҳга ажратдик. Аввало, бу ЭҲ нинг ўз тасвирининг вариантлари, бошқача айтганда, ЭҲ нинг бевосита ультратовуш белгилари. Бироқ, дастлабки текширув вақтида ЭҲнинг периферияси бўйлаб хорионнинг васкуляризациясига мос келадиган характерли рангли ҳалқанинг тасвирини кўриш имконияти ҳар доим ҳам мавжуд бўлавермайди. ЭҲ васкуляризациянинг допплер визуализацияси яхши тасвирланган «ёниб турган ҳалқа» дан токи ягона рангли локусларгача ўзгаради, уларнинг ярмидан ортиғида рангли допплер сигналлари умуман кўринмайди. ЭҲ нинг допплердаги тасвирининг бундай номувофиқлиги, тадқиқот ЭҲ ҳаётининг турли босқичларида олиб борилиши билан осон изоҳланади. ЭҲ нинг дастлабки босқичларида аниқланадиган «қўшимча, кичик юмалоқ қаттиқ шаклли ҳосила» белгиси (инглиз адабиётида « blob sign») «тўп» белгиси ёки «эхоген ҳалқа» белгиси. Ушбу белгининг пайдо бўлишини трофобластнинг найча деворига ўсиши туфайли маҳаллий қалинлашиши билан изоҳлаш мумкин. Одатда кузатилган кичик ҳосила кўпинча 10-15 ммдан ошмайди.

ЭҲни аниқлашда ултратовуш диагностикасининг юқори аниқликдаги трансвагинал В режимидан фойдаланиш кифоя. В-режими бизга эктопик ҳомиладорликнинг барча асосий элементларини аниқ тасаввур қилиш имконини беради: хорион, хомила қопи, сариқ қопча, эмбрион, шунингдек, ЭҲ ёнида жойлашган гравидар сарик танани ўз ичига олган тухумдон. Аммо В-режими ривожланаётган эктопик ҳомиладорлик мавжудлигига ҳали тўлиқ ишончли хулоса бермайди. Бундай ҳолларда эмбрионнинг қон оқимини аниқ кўрсатадиган CD режимидан фойдаланиш катта аҳамиятга эга.

PWD импульс тўлқинли допплерометрия тартибида эмбрионнинг юрак уриш даражаси аниқланади (2-А, Б ва В, Г-расмларга қаранг).

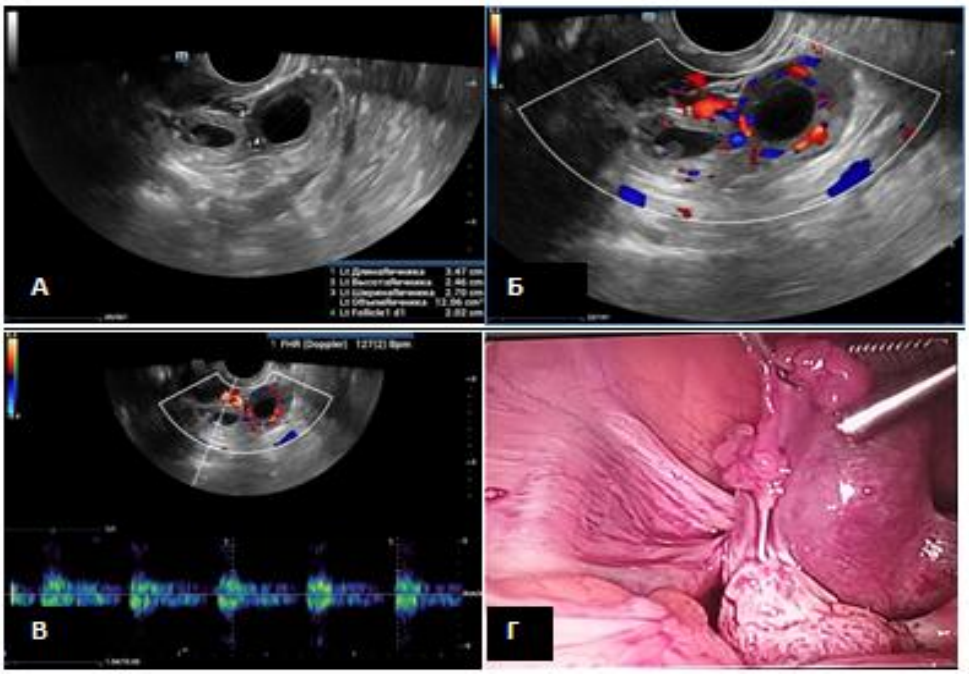

2-расм. А-ривожланаётган ЭҲ белгиси. Бачадон ташқарисида тирик эмбрионга эга хомила тухуми кўринади. Ҳомила 6,5 ҳафталик ҳомиладорлик даврига тўғри келади. Б-CDда ривожланаётган ЭҲ. Эмбрион ва эктопик хорионнинг интенсив қон оқимини акс эттирувчи тасвири қайд қилинган. В - PWD режимида эмбрионнинг юрак уриш даражасини аниқланади. Г - эходопплерографик маълумотларини лапароскопик тасдиқлаш.

Тадқиқотларимизда 4 (8%) ҳолатда прогрессив эктопик ҳомиладорлик кузатилди. Ривожланаётган ЭҲ нинг ўзига хослиги ва ижобий прогнозли қиймати деярли ҳар доим 100% га етсада, афсуски, беморларнинг 85-90% ҳо мила тушишига ёки ўсишдан тўхташига дучор бўлади. Шунинг учун биз экто пик ҳомиладорликнинг бошқа эхографик белгиларига эътибор қаратишимиз керак эди. 5-7 кун давомида динамик кузатиш натижасида ЭҲ нинг бошқа бевосита белгилари пайдо бўлади, биринчи навбатда, инглиз тилидаги адабиётда «эхоген тубал ҳалқа», «bagel sign» (бублик белгиси) ёки «donut sign» (пончик белгиси) атамалари ҳам нисбатан тез-тез ишлатилади.

«Ривожланмай қолган» ЭҲ да одатда рангли сигналлар деярли кўрин май ди, ҳомиланинг юрак уриши аниқланмайди. Допплерометрия эктопик трофобласт проекциясида юқори каршиликка эга бўлган артериал қон оқимининг бир нечта ёрқин рангли доғларни кўриш мумкин.

Иккинчи гуруҳ белгиларининг мавжудлиги ЭҲ нинг билвосита белги лари ҳисобланади ва беморни юқори хавфли гуруҳга киритишда кейинги куза тув мониторинги учун сабаб бўлади. Тадқиқотларимизнинг 65,5% ҳолатларида ЭҲда эндометрийнинг 9-20 мм гача бўлган гравидар гиперплазияси (децидуал реакция) кузатилди.

Аёлларда комплексли ТВ УТТ қўлланилиши ЭҲни аниқлашда шубҳали патологик ҳомиладорлик учун текшириш протоколини оптималлаштириш имконини беради ва ультратовуш текширувининг диагностик аниқлигини оширади. Комплексли ТВ УТТ билан ЭҲ эхографиясининг диагностик аниқ лиги 93,0% ни, HCGнинг дастлабки миқдорий текшируви билан - 99,1% ни ташкил этди. ЭҲ нинг ультратовуш текширувининг сезгирлигини оширишига

имкон беришига қарамай, уни клиник ва лаборатория маълумотлари билан бирга олиб бориш муҳимдир.

3-жадвал

Текширилган аёлларда бачадон ва эндометрий хажмининг киёсий кўрсаткичлари

кўрсаткичлар	Бачадон ҳажми (куб см).	Эндометрий ҳажми (куб.см).
TD=50	83,76±4,55**(79,21-88,31)	4,29 - 38 куб.см
TP=40	74,34±3,76**(70,58-78,1)	5,7 – 16 куб.см.
КМ =10	88,62±10,56(78,06-99,18)	5.8- 42 куб. см.
KR=30	51,34±3,91*(47,43-55,25)	2,99 (1,07 - 3,20)
(p < 0,05) TD/KR гуруҳига нисбатан		(p < 0,05) КМ/КР гуруҳига нисбатан

Шуни таъкидлаш керакки, бачадон ҳажми кичик муддатли ҳомиладорлик даврида ҳам - 88,62±10,56 см^3 (p<0,05)), ва тубал ҳомиладорлик даврида 83,76±4,55 см^3 (p<0,05).

4-жадвал

Текширилаётган аёлларда бачадон ёйсимон, радиал, базал ва спирал артериялардаги допплерометрик кўрсаткичлари

	KR (назорат гуруҳи)		КМ (кичик муддатли ҳомиладорлар)		TD (ЭҲ)	
	RI	PI	RI	PI	RI	PI
ЎБА	0,85±0,06	2,27±0,36	0,81±0,014	2,13±0,11	0.71±0,06	2,26±0,37
ЧБА	0,85±0,06	2,39±0,37	0,81±0,01	2,05±0,11	0.71±0,06	2,23±0,34
Аа	0,75±0,03	1,67±0,24	0,70±0,01*	1,37±0,07	0,67±0,01*	1,35±0,26
Ра	0,66±0,03	1,32±0,29	0,64±0,01*	1,09±0,04**	0,46±0,01	0,76±0,18*
Ба	0,54±0,03	1,14±0,23	0,57±0,01**	0,93±0,02**	0,45±0,01	0,75±0,14*
Са	0,45-0,52	0,9±0,23	0,47±0,02**	0,70±0,03**	0,45±0,01	0,75±0,14*

Изоҳ: * ҳомиладор бўлмаган аёлларга нисбатан сезиларли фарқ (p<0,05);** ҳомиладор бўлмаган аёлларга нисбатан сезиларли фарқ (p<0,05).

ЭҲ да бачадон ҳажми (83,76±4,55 см$^{3)}$ репродуктив ёшдаги аёлларга (51,34±3,91 см^3) нисбатан кўпайган. Бачадон ҳажмининг бундай ўзгариши ЭҲ да тухумдон стероид гормонларининг ҳаддан ташқари кўп ишлаб чиқарилиши билан боғлиқлигини ва гормонал негизида эндометрийнинг гравидар гиперплазияси туфайли содир бўлганини тасдиқлайди.

Соғлом аёлларда спонтан физиологик ҳомиладорликнинг эрта босқич ларида ва ЭҲ билан оғриган аёлларда қаршиликнинг допплер параметрлари ни ўрганиш даврида бачадон артерияларида қаршилик индекси RI-0,81 ва пульсацион индекснинг PI-2,1 сезиларли даражада пасайиши аниқланди.

Қон оқимининг максимал, минимал ва ўртача тезлиги қаршилик индекси ва пулсацион индексининг қийматларига таъсир қилади. Диастолик тезликнинг ошиши RI нинг пасайишига олиб келади, бу эса назорат гуруҳидаги кичик

муддатли ҳомиладорликка хосдир. TD гуруҳидаги қаршилик индексининг RI паст кўрсаткичлари прогестероннинг миометрий ва бачадон томирларига релаксацион таъсири билан боғлиқ.

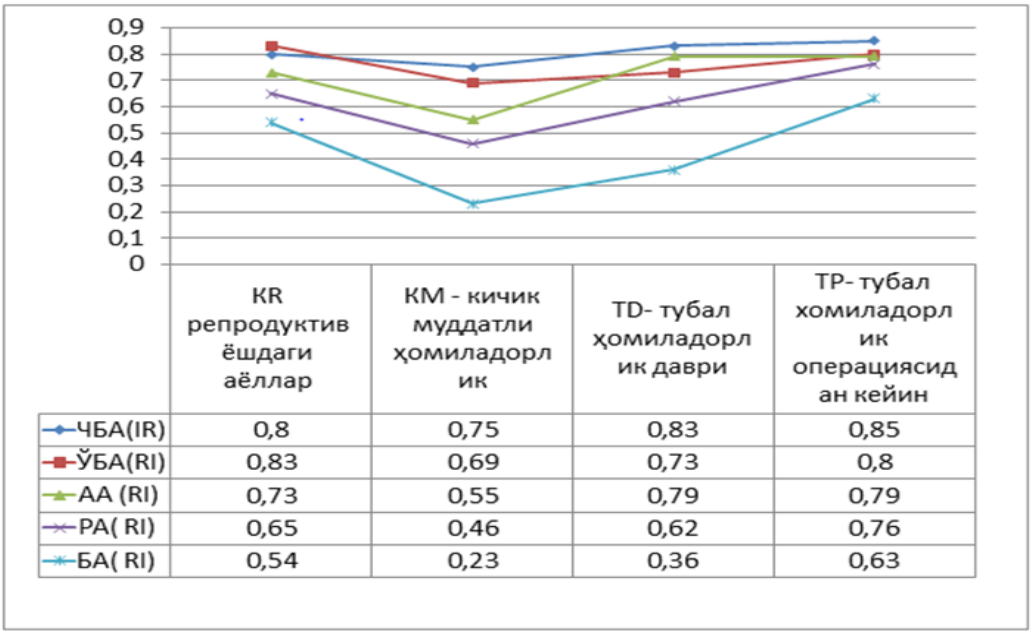

3-расм. Бачадон артерияларида қаршилик индексининг (RI)нинг қиёсий кўрсаткичлари

ЭҲ бачадон артерияларидаги қаршилик индекси 0,75±0,05** ($p<0,05$) ни ташкил этди, яъни ҳомиладор бўлмаган аёлларга нисбатан сезиларли даражада камайди 0,83±0,01. Аммо базал артерияларда операциядан кейин бу кўрсаткич RI 0,63 бўлди, яъни эндометрий базал артерияларида каршилик индексининг кўтарилиши кузатилди, бу ўз навбатида бачадон патологияси билан боғлиқ жараёнлар ва ЭҲ туфайли йукотилган қон оқибатида юзага келган бачадон гипоперфузияси мавжудлигини кўрсатади.

Бачадоннинг гемодинамикасини ва васкуляризация даражасини ўрганиш учун биз И.А.Озерская (2010) томонидан таклиф этилган усул бўйича АПИ артериал перфузия индексидан фойдаландик. Артериал перфузия индексидан фойдаланишнинг афзаллиги шундаки, ҳақиқатда бу кўрсаткич бачадоннинг васкуляризациясини аниқлаш имкониятини беради. АПИ миометрийнинг1 см^3 учун 1 сония давомида иккала бачадон артерияси орқали бачадонга кирадиган қон миқдорини акс эттиради.

Диссертациянинг **«Шошилинч тиббий ёрдамида эктопик ҳомиладорликни ташхислашда эходопплерографик ташхислаш мезонларнинг самарадорлиги»** деб номланган тўртинчи бобида Озерская томонидан таклиф этилган ИАП бизга факат бачадон йирик артерияларидаги перфузияни аниқлашга ёрдам беради, аммо бизга эндометрийнинг спирал артерияларида қон оқимини аниқлаш керак, бу эса эндометрийнинг қон таъминотини аниқроқ акс эттиради. Шу муносабат билан биз эндометрий перфузияснинг индексини ҳисоблаш мумкин бўлган формулани яратдик ЭАПИ (%)= CA Vvol xVend.

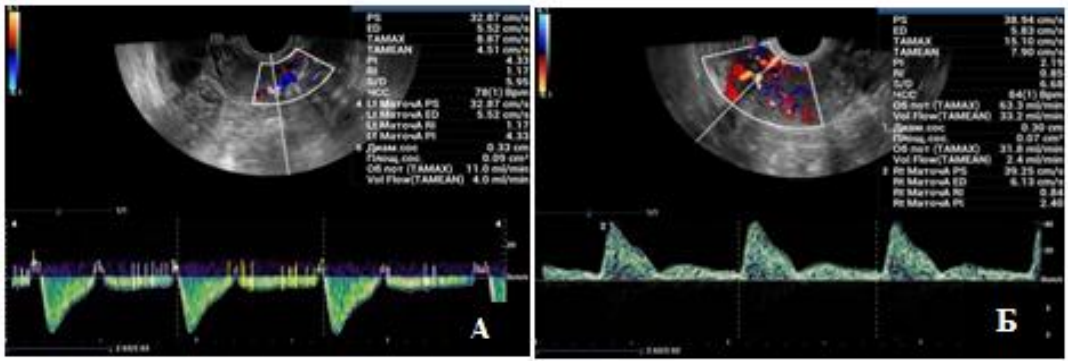

4-расм. А-Операциядан олдин. Допплерометрия бачадон артерияларида қаршилик индексининг ошиши. RI 1.17. Б- Операциядан кейинги ҳолат 4-кун бачадон артериясида RI-0,85. Қаршилик индексининг камайиши орқали диастолик оқим ва бачадон перфузияси яхшиланди.

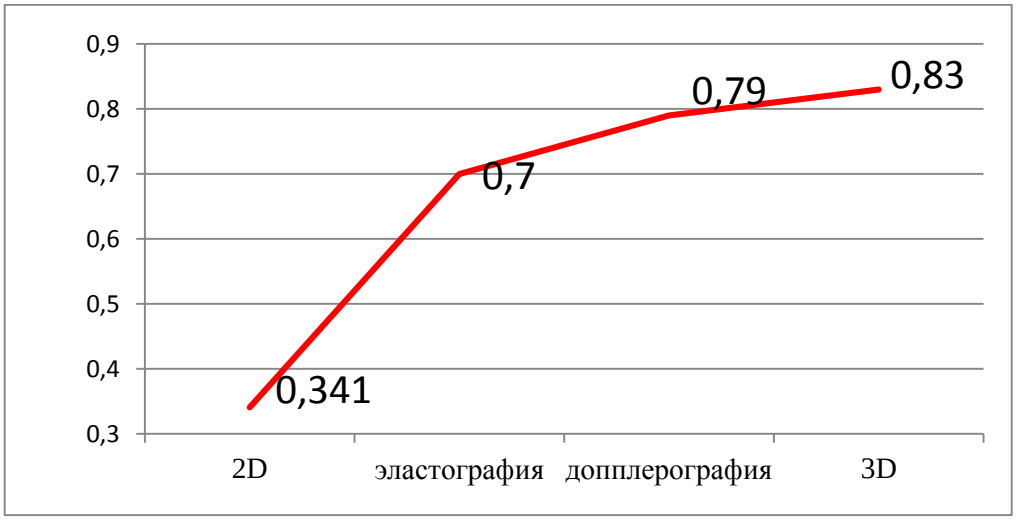

5-расм. Эктопик ҳомиладорликда ултратовуш диагностикаси усулларининг сезгирлиги ва ўзига хослигини қиёсий баҳолаш натижалари

ROC таҳлиллари натижасида допплер ултратовуш текширувининг диагностик самарадорлиги 0,79 ни, 3D кўрсаткичлари эса 0,83 ни ташкил қилди. Таҳлиллар ЭҲни ташхислашда допплерография ва 3D режимнинг кўрсаткичлари юқорилигини исботлайди.

ЭҲ шубҳаси бўлган аёлларни олиб бориш алгоритми. Объектив, лаборатор, эхографик ва допплер тадқиқотлари натижаларига кўра ЭҲ шубҳаси бўлган аёлларни бошқариш тактикаси алгоритми ишлаб чиқилган. ЭҲ ка шубҳа қилинганда бачадон томирлари ва эндометрийнинг допплерли ультратовуш текширувидаги ҳолати маълумотларини баҳолаш натижалари исботланган. ЭҲ гумон қилинган аёлларни қабул қилишда қуйидагилар амалга оширилади: Анамнезни йиғиш: шикоятлар, охирги ҳайз санаси, қон кетишининг табиати. Гинекологик текширув: кўзгуларда; вагинал кўрув; ТВ УТТ эхографияси; бачадон ва тухумдонлар ҳажмини аниқлаш; эндометрий ҳажмини ўлчаш; ортиқлар соҳасидаги ҳосилаларни аниқлаш; қорин бўшлиғидаги «эркин суюқлик»ни аниқлаш; допплерометрия ва допллерография: бачадон артерияларини ҳар икки томонда; ҳар икки томонда тухумдон артериялари;

бачадоннинг базал, радиал, спирал артерияларидаги қон оқими; рангли компрессион эластография; HCG ни аниқлаш: сифат ва миқдорий.

Олинган натижаларга қараб жаррохлик турини танлаш: лапаротомия ёрдамида сальпингэктомия ёки сальпинготомия, лапароскопия ёрдамида сальпингэктомия ёки сальпинготомия операцияларини (органни сақлаш операцияси) ўтказиш. ЭҲ шубҳа қилинган аёлларни бошқариш учун ишлаб чиқилган алгоритм эрта ташхис қўйиш сонини 43,0% (ретроспектив маълумотлар асосида) дан 87,0% гача ошириш имконини берган бўлса, асоратлар сонини 14,4% гача камайтирди, бу ретроспектив таҳлил маълумотларидан (71,8%) сезиларли даражада кам.

ХУЛОСАЛАР

«Репродуктив ёшдаги аёлларда эктопик ҳомиладорликнинг эходопплерографик диагностикасини такомиллаштириш» мавзусидаги докторлик диссертацияси (PhD) бўйича олиб борилган тадқиқотлар асосида қуйидаги хулосалар тузилди:

1. Ретроспектив анализ ЭҲ ривожланишининг асосий омили аёл жинсий аъзоларининг яллиғланиш касалликлари эканлиги аниқланди. Шундай қилиб, ўтмишда ўзига хос специфик ва носпецифик этиологияли сальпингидлар 77 (61,2%), турли хил интраутерин манипуляцияларнинг кенг тарқалиши билан боғлиқ (шу жумладан сунъий абортлар 20 (15,8%), интраутерин контрацепция 10 (7,9%), бачадон найчаларидаги операциялар, шу жумладан тубар ҳомиладорлик туфайли 3 (2,3%), бепуштлик 2 (1,6%).

2. Хомила тухумининг локализациясини ўрганиш шуни кўрсатдики, ЭҲ бачадон найида жойлашган турларининг учраши бўйича: ривожланган тури 4(8%), бачадон найчасида 32 (64%) , тубар аборт - аёлларнинг 11 (22%) да содир бўлган. Бачадон найининг ёрилиши 2 (4%) ни ташкил қилди Везикоутерин ва ректоутерин бўшлиқларни кетма-кет сканерлаш 74% ҳолларда қорин бўшлиғида суюқликни аниқлашга ёрдам берди.

3. Бачадон ҳажмини ўрганиш репродуктив ёшдаги аёлларда 51,34±3,91 куб.см.ни ташкил этганлигини кўрсатди. Тубар ҳомиладорликда бачадон ҳажми 83,76±4,55 куб.смни ташкил этди, бачадон ҳажмининг бундай ўзгариши ЭҲда тухумдон стероид гормонларининг ҳаддан ташқари кўп ишлаб чиқарилиши билан боғлиқлигини ва гормонал негизида эндометрийнинг гравидар гиперплазияси туфайли содир бўлганини тасдиқлайди.

4. Эходопплерографияни беморларда операциядан кейинги 3-4 кунларда қўллаш бачадондаги перфузия бузилишларини ўз вақтида аниқлашга ёрдам беради. Бу эса аёлларнинг соғлигини тиклаш учун реабилитацион чораларни ўз вақтида қўллаш, касалликнинг узоқ муддатларда юз берадиган асорат ларининг (иккиламчи бепушлик, менструал циклнинг бузилиши ЭҲнинг қайталаниши) олдини олиш учун имкон яратади.

5. Эктопик ҳомиладорликда бачадон артерияларидаги кон айланишини баҳолаш натижасида эндометрий артерияларининг перфузия индекси (ЭАПИ) ишлаб чиқилди. Унинг эндометрий билан боғлиқ касалликларни (сурункали эндометрит, эндометрийдаги бепуштликка олиб келадиган гиперпластик ва гипопластик жараёнлар) ни баҳолашда илмий ва амалий аҳамиятга бор.

6. ТВ УТТ билан эктопик ҳомиладорликда эхографиясининг диагностик аниқлиги кўрсаткичлари 93,0% ни ташкил этди, Юқори аниқликдаги ТВ УТТнинг допплерография билан бирга қўлланилиши ЭҲнинг ташхисотининг аниқлигини 97,2% га; компрессион эластографиянинг қўшилиши 98,0% гача; дастлабки миқдорий HCG тестини аниқлаш эса - 99,1%гача оширади.

7. ЭҲ шубха килинаётган аёлларни бошқариш учун ишлаб чиқилган алгоритм асоратлар фоизини 78% (ретроспектив маълумотлар асосида) дан 30% гача камайтириш имконини берди, касалликни эрта ташхислаш 98% ни ташкил килиб, бу ретроспектив таҳлил маълумотларидан (81,8%) сезиларли даражада ортиқ.

РАЗОВЫЙ НАУЧНЫЙ СОВЕТ DSc.04/30.12.2019.Tib.77.01 ПО ПРИСУЖДЕНИЮ УЧЕНЫХ СТЕПЕНЕЙ ПРИ РЕСПУБЛИКАНСКОМ СПЕЦИАЛИЗИРОВАНОМ НАУЧНО-ПРАКТИЧЕСКОМ МЕДИЦИНСКОМ ЦЕНТРЕ ОНКОЛОГИИ И РАДИОЛОГИИ

ТАШКЕНТСКАЯ МЕДИЦИНСКАЯ АКАДЕМИЯ

АХМЕДОВА БАХТИГУЛЬ ТАШПУЛАТОВНА

УСОВЕРШЕНСТВОВАНИЕ ЭХОДОППЛЕРОГРАФИЧЕСКОЙ ДИАГНОСТИКИ ВНЕМАТОЧНОЙ БЕРЕМЕННОСТИ У ЖЕНЩИН РЕПРОДУКТИВНОГО ВОЗРАСТА

14.00.19 – Клиническая радиология;
14.00.01 – Акушерство и гинекология

АВТОРЕФЕРАТ ДИССЕРТАЦИИ ДОКТОРА ФИЛОСОФИИ (PhD) ПО МЕДИЦИНСКИМ НАУКАМ

ТАШКЕНТ – 2023

Тема диссертации доктора философии (PhD) по медицинским наукам зарегистрирована в Высшей аттестационной комиссии Республики Узбекистан за номером B2022.2.PhD/Tib2828

Диссертация выполнена в Ташкентской медицинской академии.

Автореферат диссертации на трех языках (узбекском, русском, английском (резюме)) размещен на веб-странице Научного совета (www.cancercenter.uz) и на Информационно-образовательном портале «Ziyonet» (www.ziyonet.uz).

Научный руководитель:	**Каримов Ахмаджон Хошимович** доктор медицинских наук, профессор
Официальные оппоненты:	**Фозилов Акром Акмалович** доктор медицинских наук, профессор
	Курбанов Джахонгир Джамалович доктор медицинских наук, профессор
Ведущая организация:	**Ташкентский государственный стоматологический институт**

Защита диссертации состоится «____» _____ 2023 г. в _____ часов на заседании Разового Научного Совета DSc. 04/30.12.2019. Tib.77.01 при Республиканском специализированном научно–практическом медицинском центре онкологии и радиологии (Адрес: 100110, г. Ташкент, ул. Фароби, 383. Тел: (+99871) 227-13-27, факс: (+99871) 246-15-96; e-mail: info@ronc.uz.

С диссертацией можно ознакомиться в Информационно-ресурсном центре Респуб ликанского специализированного научно–практического медицинского центра онкологии и радиологии (зарегистрирована за №_____). Адрес: 100110, г. Ташкент, ул. Фароби, 383. Тел./факс: (+99871) 227-13-27; факс: (+99871) 246-15-96.

Автореферат диссертации разослан «_____» _____ 2023 года.

(реестр протокола рассылки №___ от «_____» _____ 2023 года.).

М.Н. Тилляшайхов
Председатель Разового научного совета по присуждению учёных степеней, доктор медицинских наук, профессор

А.А. Адилходжаев
Ученый секретарь Разового научного совета по присуждению ученых степеней, доктор медицинских наук, доцент

М.Х. Ходжибеков
Председатель научного семинара при Разовом научном совете по присуждению ученых степеней, доктор медицинских наук, профессор

ВВЕДЕНИЕ (аннотация диссертации доктора философии (PhD))

Актуальность и востребованность темы диссертации. В последние годы наблюдается устойчивый рост внематочной беременности (ВБ). Сравнительную оценку эхографических признаков внематочной беременности в дополнение к стандартным методам гинекологического исследования проведено с помощью эхографии в серой шкале, спектральной допплерографии и эластографии. Проведенные исследования, «.... направленные на сравнительную оценку эхографических признаков и осложнений внематочной беременности, алгоритм ультразвукового исследования при обосновании симптомов внематочной беременности и роль ультразвукового исследования в повышении эффективности терапевтической пункции также имеют особое значение....»[3]. Однако в настоящее время не существует достаточного уровня неинвазивных информационных методов для диагностики ранних стадий заболевания, помогающих своевременно выявить его, вылечить и предотвратить дальнейшее развитие. УЗИ органов малого таза является наиболее часто используемым неинвазивным методом обследования при диагностике внематочной беременности. Однако, особенно при оказании неотложной медицинской помощи, важно отметить, что до сих пор нет единного мнения по информативности эходоплерографических признаков эктопической беременности, а эффективная диагностика и лечение заболевания является одной из актуальных проблем современной гинекологии.

В мире проводится ряд научных исследований по совершенствованию эходопплерографической диагностики внематочной беременности у женщин репродуктивного возраста. В связи с этим проводится оценка факторов риска развития и течения внематочной беременности у женщин репродуктивного возраста в ретроспективном порядке, оценка эхографического изображения матки, эндометрия, маточных труб, допплерографических и допплерометрических параметров сосудов матки и яичников на 2D и 3D изображениях у женщин с внематочной беременностью, а также оценка репродуктивных фактров при внематочной беременности в неотложной медицинской помощи, диагностика эходопплерографии для женщин в репродуктивном возрасте, особое значение приобретает проведение научных исследований, направленных на разработку единого алгоритма для достижения таких результатов, как эффективность методов эходопплерографической диагностики по критериям доказательной медицины, а также рациональный контроль обследуемых женщин, проведение органосохраняющих операций с целью улучшения качества их жизни.

В нашей стране развитие медицинской сферы сопровождается реализацией определенных мер, направленных на адаптацию медицинской системы в соответствие с требованиями мировых стандартов, включая проведение мероприятий, направленных на повышение качества эффективной диагностики,

---

[1]Буланов Н.М. К вопросу о возможностях ультразвуковой диагностики при яичниковой беременности // Ультразвуковая и функциональная диагностика.-2016.-№2-С.28-42

лечения и профилактики онкологических заболеваний, вызванных осложнениями различных генитальных заболеваний у женщин. В связи с этим, в соответствии с семью приоритетными направлениями Стратегии развития нового Узбекистана на 2022–2026 годы, с целью повышения уровня медицинских услуг на новый уровень обозначены следующие задачи: «…повышение качества оказания квалифицированной помощи в первичной медико-санитарной помощи…»[2]. Исходя из этих задач, целесообразно провести исследования, в том числе по совершенствованию эходоплерографической диагностики внематочной беременности у женщин репродуктивного возраста.

Данное диссертационное исследование в определенной степени служит выполнению задач, предусмотренных в Указах Президента Республики Узбекистан № УП-60 «О Стратегии развития нового Узбекистана на 2022–2026 годы» от 28 января 2022 года, № УП-5590 «О комплексных мерах по коренному совершенствованию системы здравоохранения Республики Узбекистан» от 7 декабря 2018 года, в Постановлениях Президента Республики Узбекистан № ПП-3071 «О мерах по дальнейшему развитию специализированной медицинской помощи населению Республики Узбекистан на 2017–2021 годы» от 20 июня 2017 года, № ПП-2866 «О мерах по дальнейшему развитию онкологической службы и совершенствованию онкологической помощи населению Республики Узбекистан на 2017-2021 годы» от 4 апреля 2017 года, а также в других нормативно-правовых документах, принятых в данном направлении.

Соответствие исследования с приоритетными направлениями развития науки и технологий Республики. Диссертационное исследование выполнено в соответствии с приоритетным направлением развития науки и технологий республики VI «Медицина и фармакология».

Степень изученности проблемы. Этой проблемой занимаются многие научные школы, расположенные в дальнем и ближнем зарубежье, особенно много научных статей опубликовано в странах с высоким уровнем ультразвуковой диагностики беременности. Было проведено множество исследований в странах Европейского Союза и Азии (Dr.Rifat Taner, 2022). Изучались осложнения, возникающие после ЭКО (экстракорпоральное оплодотворение), клиническое течение ВБ как фактор риска развития гетеротопической беременности (Lv S, Wang Z, Liu H, Peng J, Song J, Liu W, Yan L 2020). Выявлено значение МРТ (магниторезонансной томографии) наряду с ультразвуковой диагностикой в ранней диагностике ЭГ(Рубина э.V.2019; Ишутина Т.М., 2022). Выявлено значение МРТ (магниторезонансной томографии) наряду с ультразвуковой диагностикой в ранней диагностике ВБ (Рубина Е.В.2019; Ишутина Т.М., 2022). Сформулированы современные методы диагностики и виды лечения экстратубулярных форм ВБ, но значение 3D и допплерографии до конца не раскрыто. Современное ультразвуковое оборудование позволяет оценить локализацию оплодотворенного яйца в

[2]Указ Президента РУз№ УП-60 «О Стратегии развития нового Узбекистана на 2022–2026 годы» от 28.01.2022

полости матки и за ее пределами на 2-3 неделе беременности. Особое значение имеют перспективы трансвагинального УЗИ с целью повышения эффективности диагностики и лечения внематочной беременности. Из-за специфического топографического расположения внематочной беременности, частого появления хронического воспалительного процесса и спаек вокруг придатков матки (А.А.Абашидзе, 2014) на сегодняшний день дифференциальная диагностика заболевания представляет определенные трудности. В связи с этим нет возможности оценить локализацию и размеры плода. Выявление внематочной беременности на ранних сроках и ее дифференциальная диагностика, в частности, представляют некоторую трудность. При этом в настоящее время не существует достаточного количества информативных неинвазивных методов диагностики заболевания на его ранних стадиях, направленных на своевременное выявление, лечение и предупреждение его дальнейшего развития. УЗИ органов малого таза является наиболее часто используемым неинвазивным методом обследования для диагностики внематочной беременности, однако до сих пор нет единого мнения относительно информативности эходопплерографических признаков при диагностике этой патологии, особенно в условиях неотложной медицинской помощи.

В нашей стране проведен ряд научных исследований по диагностике, лечению и профилактике гинекологических заболеваний, встречающихся у женщин фертильного возраста (Д.К.Нажмутдинова, 2022, Г.С.Бабажанова, 2019; Ф.М.Аюпова, 2000; Ж.Ж.Курбонов, 2022) однако, эходопплерографическая диагностика внематочной беременности у женщин репродуктивного возраста не усовершенствована.

Данное исследование остается актуальным, так как частота осложнений заболевания высока и требует срочной диагностики, комплексного лечения и разработки профилактических мер. Таким образом, обобщая вышесказанное, можно сделать вывод, что до сих пор не существует единого консенсуса, доказывающего правильность неинвазивных методов диагностики внематочной беременности, протекающей на фоне нарушения менструального цикла. Неполное раскрытие вопросов точности, специфичности, чувствительности эходопплерографии в диагностике изучаемой патологии обуславливает актуальность и востребованность настоящего диссертационного исследования.

Связь диссертационного исследования с планами научно-исследовательских работ высшего образовательного учреждения, где выполнена диссертация. Диссертационная работа выполнена в соответствии с планом научных работ Ташкентской медицинской академии №ПЗ-20170929602 в рамках темы «Современные технологии диагностики, лечения, прогноза, профилактики женщин с акушерско-гинекологической патологией» (2018-2022).

Цель исследования. Улучшение ранней диагностики внематочной беременности путем оценки эходопплерографических изменений кровотока в сосудах органов малого таза у женщин репродуктивного возраста.

Задачи исследования:

ретроспективная оценка факторов риска развития и течения внематочной беременности у женщин репродуктивного возраста;

оценка эхографического изображения матки, эндометрия, маточных труб на 2D и 3D изображениях у женщин с внематочной беременностью;

оценка допплерографических и допплерометрических параметров сосудов матки и яичников и разработка эходопплерографических диагностических критериев для женщин репродуктивного возраста с внематочной беременностью в неотложной медицинской помощи;

оценка эффективности методов эходопплерографической диагностики по критериям доказательной медицины (специфичность, чувствительность, точность ультразвуковой диагностики);

разработка единого алгоритма для достижения таких результатов, как рациональный контроль обследуемых женщин, проведение операций по сохранению органов с целью улучшения качества их жизни.

Объект исследования. В исследование были собраны материалы ретроспективного анализа 76 женщин репродуктивного возраста с внематочной беременностью на базе отделения гинекологии многопрофильной больницы Ташкентской медицинской академии и отделения неотложной медицинской помощи Бухарской городской больницы в 2017-2019 гг, а также проспективно обследовано эходоплерографическое и допплерометрическое состояние сосудов матки и яичников у 50 женщин репродуктивного возраста, госпитализированных в отделения неотложной помощи Бухарского филиала Республиканского научно-практического центра экстренной медицинской помощи и Бухарской городской больницы в 2020-2022 гг. Контрольную группу составили 30 здоровых женщин репродуктивного возраста.

Предметом исследования для диагностики внематочной беременности у женщин репродуктивного возраста взяты изображения 2D и 3D эхографических режимах, цветной допплер CD с возможностью получения трехмерного изображения, и импульсно-волновой допплер PWD (Pulsed Wave Doppler), энергетический допплер PDI (Power Doppler Imaging), компрессионная эластография (real-time elastography - RTE), УЗИ многочастотными трансабдоминальными (3,5-5 МГц) и трансвагинальными (7,0-10 МГц) датчиками на аппарате Resona7 MINDREY (Китай), диагностика субъединицы β-ХГЧ в крови иммуноферментным методом, а также 2D и 3D изображения матки и яичников, маточных, аркуатных, радиальных, спиральных артерий, а также материалы эходоплерографического и допплерометрического состояния яичниковых артерий, результатов клинических, гормональных исследований.

Методы исследования. При оценке диагноза внематочной беременности у женщин репродуктивного возраста использовались клинические, инструментальные, иммуноферментные, лабораторные и статистические методы исследования.

Научная новизна исследования:

обоснованы в 2D и 3D режимах эхографические, эходопплерографические и эластографические изображения различных типов трубной формы

внематочной беременности (прогрессирующей, неразвивающей, трубного аборта, гематосальпинкса), сопоставлены дифференциально-диагностические критерии;

доказаны чувствительность и специфичность каждого метода анализа на кривой ROC, высокие показатели допплерографии и 3D-режима при диагностике внематочной беременности, так как диагностическая эффективность допплер УЗИ составляет AUC - 0,79, а 3D - 0,83;

доказана значимость ультразвуковой допплерометрии в определении степени восстановления перфузии матки в динамике на 3-е и 4-е сутки после органосохраняющих операций у женщин, с кровопотерей вследствие внематочной беременности;

доказаны % индекса перфузии эндометрия (ИПЭ) путем измерения объема эндометрия в 3D-режиме, оценки васкуляризации эндометрия с энергетическим PDI и импульсно-волновым PWD допплером, значимость ИПЭ в прогнозе течения внематочной беременности.

Практическая значимость исследования:

разработан алгоритм обследования женщин репродуктивного возраста с внематочной беременностью и ранней диагностики заболевания;

созданы возможности для своевременного применения реабилитационных мероприятий по восстановлению здоровья женщин и профилактики отдалённых осложнений (вторичное бесплодие, нарушения менструального цикла, рецидивы ВБ) в результате оценки степени восстановления перфузии матки в динамике на 3-е и 4-е сутки после операции;

разработаны диагностические и прогностические критерии внематочной беременности женщин репродуктивного возраста в ходе оценки эходопплерометрических, эластографических исследований;

оценено эффективность предлагаемых методов диагностики при уменьшении осложнений внематочной беременности, способствуя их полному возвращению к жизни, включая восстановление репродуктивного здоровья;

рекомендован индекс перфузии эндометрия (ИПЭ) к применению при различных заболеваниях матки, связанных с эндометрием (при оценке гиперпластических и гипопластических процессов в эндометрии), в программе экстракорпорального оплодотворения при лечении бесплодия, связанных с эндометрием.

Достоверность результатов исследования подтверждена применением в исследованиях теоретических подходов и методов, выбором достаточного отбора больных, современностью применяемых методов, порядок совершенствования эходопплерографической диагностики внематочной беременности у женщин репродуктивного возраста на основе взаимодополняющих клинических, инструментальных, иммуноферментных, лабораторных и статистических методов исследования были сопоставлены с международным и отечественным опытом, заключения и полученные результаты были обоснованы подтверждением полномочными структурами.

Научная и практическая значимость результатов исследования.

Научная значимость результатов исследования обусловлена тем, что при оказании неотложной медицинской помощи совершенствуются методы диагностики и прогнозирования внематочной беременности у женщин репродуктивного возраста, создается теоретическая значимость оценки диагностической и прогностической значимости эхографии, эходопплерографии и допплерометрии у женщин репродуктивного возраста, страдающих внематочной беременностью.

Практическая значимость результатов исследования обусловлена тем, что реализация результатов индивидуального прогнозирования внематочной беременности по индексу перфузии спиральных артерий эндометрия, специфичность диагностики, повышение эффективности мониторинга лечения заболевания и его осложнений позволили улучшить качество послеоперационной жизни женщин репродуктивного возраста с ВБ.

Внедрение результатов исследования.

Согласно заключению экспертного совета Ташкентской медицинской академии №6 от 20 июня 2023 года (письмо Ташкентской медицинской академии № 05/5421 от 16 июня 2023 года о внедрении научных инноваций в другие учреждения здравоохранения представлено в Минздрав):

внедрен в практику доказанность обоснования в 2D и 3D режимах эхографических, эходопплерографических и эластографических изображений различных типов трубной формы внематочной беременности (прогрессирующей, неразвивающей, трубного аборта, гематосальпинкса), сопоставленнность дифференциально-диагностических критериев приказом №31 от 13 июня 2023 г. Бухарского городского мед.объединения, приказом №56 от 15 июня 2023 г. отделения гинекологии многопрофильной больницы Ташкентской медицинской академии. ***Социальная эффективность научной инновации заключается в следующем:*** разработан алгоритм обследования женщин репродуктивного возраста, страдающих внематочной беременностью, к основным звеньям этого алгоритма относятся: методы многомерного сканирования (3D) в результате проведения высокочастотной трансвагинальной эхографии в сочетании с допплерографией в дополнение к клиническому исследованию компрессионная эластография и количественная оценка β-субъединицы ХГЧ позволили повысить эффективность диагностики по сравнению с диагностической видеолапароскопей. ***Экономическая эффективность научной инновации заключается в следующем:*** использование ультразвуковых сканеров высокого разрешения вывело трансвагинальную эхографию на уровень, сравнимый с магнитно-резонансной томографией (МРТ), в профессиональной среде ультразвуковой диагностики аппараты «УЗИ высокого разрешения» используются в повседневной практике врачей акушеров-гинекологов в связи с их дешевизной и удобством, такие возможности УЗИ «сводят на нет» экономическую ценность МРТ, применение УЗИ позволяет уточнить клинический диагноз в кратчайшие сроки, при использовании других методов обследования, таких как МРТ, расходуется сверх бюджета на 1 пациента 190000 сум, при использовании лапароскопии в

диагностических целях дополнительно потрачен 1421269562 сум бюджетных средств. Применение УЗИ позволило сэкономить 190000 сум внебюджетных и 1421269562 сум бюджетных средств. ***Вывод:*** ТВ УЗИ высокого разрешения позволяет проводить непосредственное объективное обследование «срочных» больных, не требуя специальной подготовки к исследованию, а также использование ультразвукового исследования помогает в кратчайшие сроки уточнить клинический диагноз, при использовании других методов обследования, таких как МРТ, расходуется сверх бюджета на 1 пациента 190000 сум, при использовании лапароскопии в диагностических целях дополнительно потрачен 1421269562 сум бюджетных средств. Применение УЗИ позволило сэкономить 190000 сум внебюджетных и 1421269562 сум бюджетных средств;

внедрен в практику доказанность чувствительности и специфичности каждого метода анализа на кривой ROC, высокие показатели допплерографии и 3D-режима при диагностике внематочной беременности, так как диагностическая эффективность допплер УЗИ составляет AUC - 0,79, а 3D - 0,83 приказом №31 от 13 июня 2023 г. Бухарского городского мед.объединения, приказом №56 от 15 июня 2023 г. отделения гинекологии многопрофильной больницы Ташкентской медицинской академии. ***Социальная эффективность научной инновации заключается в следующем:*** внедрении комплексного подхода в диагностику пациенток с подозрением на внематочную беременность приводит к снижении частоты возникновения гинекологических осложнений (разрывы маточных труб, развитие гемиперитонеума, геморрагический шок и др.), увеличении количества лапароскопических операций, снижении степени применения лапаротомии, в оперативном вмешательстве увеличивает перспективы сохранения органов, то есть увеличении количества операции туботомии, предотвращении тубэктомии, восстановив репродуктивную функцию женщин, что позволяет улучшить качество их жизни. ***Экономическая эффективность научной инновации заключается в следующем:*** рекомендуемым способом диагностики у пациенток с подозрением на внематочную беременность достигается совершенствование диагностики, лечения и профилактики, применение лапароскопических операций, которая снижает объем кровопотери во время операции, сокращается продолжительность операции, сокращается курс лечения, повышается эффективность курса лечения и достигается экономическая эффективность за счет сокращения времени пребывания в больнице на 1-2 дня. ***Вывод:*** чувствительность и специфичность каждого метода анализа на кривой ROC, высокие показатели допплерографии и 3D-режима при диагностике внематочной беременности, так как диагностическая эффективность допплер УЗИ составляет AUC - 0,79, а 3D - 0,83, особенно при подозрении на внематочную беременность и кровотечения в брюшную полость, применяется лапаротомический тип хирургии, при этом на 1 больного расходуется 2136602215 сум из бюджетных средств. В результате выявления данного заболевания на ранних стадиях с помощью комплексного ТВ УЗИ, с выбором лапароскопического вида хирургической процедуры на 1 больного из

бюджетных средств будет потрачено 1421269562 сум. В результате ранней диагностики и лечения заболевания современными методами с одного пациента экономия бюджетных средств составит 715332653 сумов;

внедрен в практику значимость ультразвуковой допплерометрии в определении степени восстановления перфузии матки в динамике на 3-е и 4-е сутки после органосохраняющих операций у женщин, с кровопотерей вследствие внематочной беременности приказом №31 от 13 июня 2023 г. Бухарского городского мед.объединения, приказом №56 от 15 июня 2023 г. отделения гинекологии многопрофильной больницы Ташкентской медицинской академии. ***Социальная эффективность научной инновации заключается в следующем:*** выбор новых методов диагностики заболевания позволил эффективно лечить его и улучшить качество жизни пациентов. ***Экономическая эффективность научной инновации заключается в следующем:*** применение комплексного ТВ УЗИ может помочь в ранней диагностике заболевания и профилактике осложнений от него, повысить уровень применения современных высокотехнологичных операций (лапароскопии) у женщин с данной патологией. Такие операции обеспечивают минимизацию затрат на манипуляции, проводимые при лечении женщин в стационаре, и расходов, выделяемых государством. ***Вывод:*** важность ультразвуковой допплерометрии в оценке степени восстановления перфузии матки в динамике на 3-е и 4-е сутки после органосохраняющей операции у женщин с кровотечением из-за внематочной беременности, разработанный алгоритм ведения женщин с подозрением на ВБ позволил снизить процент осложнений с 78% (по ретроспективным данным) до 43%, ранняя диагностика заболевания составила 98%, что значительно больше данных ретроспективного исследования (81,8%), а также снижение осложнений сокращает время пребывания больного в стационаре с 4-5 дней (467200 сум) до 2-3 дней (233600 сум), то есть экономит бюджетные средства на 233600 сум;

внедрен в практику % индекса перфузии эндометрия (ИПЭ) путем измерения объема эндометрия в 3D-режиме, оценки васкуляризации эндометрия с энергетическим PDI и импульсно-волновым PWD допплером, значимость ИПЭ в прогнозе течения внематочной беременности приказом №31 от 13 июня 2023 г. Бухарского городского мед.объединения, приказом №56 от 15 июня 2023 г. отделения гинекологии многопрофильной больницы Ташкентской медицинской академии. ***Социальная эффективность научной инновации заключается в следующем:*** реализация результатов индивидуального прогнозирования внематочной беременности по индексу перфузии артерий эндометрия, специфичность диагностики, повышение эффективности мониторинга лечения заболевания и его осложнений, своевременное применение послеоперационных реабилитационных мероприятий у женщин репродуктивного возраста с ВБ позволил улучшение качества их жизни. ***Экономическая эффективность научной инновации заключается в следующем:*** практическое применение высокотехнологичных методов диагностики и оперативных методов позволит снизить затраты на 1 больного с 3468695 до 3021964 сум в 2020-2021 годах, то есть бюджетная стоимость 1

больного сократится на 446731. Экономическая эффективность составила 84,84% в 2020 году и 88,96% в 2021 году, то есть определено, что минимизация затрат в 2020 году составила 124114027 сум, а в 2021 году – 192504514 сум. ***Вывод:*** измерение объема эндометрия в 3D режиме, энергетического PDI и импульсно-волновой PWD, допплеровская оценка васкуляризации эндометрия, индекс перфузии эндометрия при прогнозировании течения беременности, практическое применение высокотехнологичных методов диагностики и оперативных методов позволит снизить затраты на 1 больного с 3468695 до 3021964 сум в 2020-2021 годах, то есть бюджетная стоимость 1 больного сократится на 446731. Экономическая эффективность составила 84,84% в 2020 году и 88,96% в 2021 году, то есть определено, что минимизация затрат в 2020 году составила 124114027 сум, а в 2021 году – 192504514 сум.

Апробация результатов исследования. Результаты данного исследования были обсуждены на 4-х научно-практических конференциях, в том числе, на 2-х международных и 2-х республиканских научных конференциях.

Опубликованность результатов исследования. По теме диссертации опубликовано 17 научных работ, в том числе 10 журнальных статей в научных изданиях, рекомендованных Высшей аттестационной комиссией Республики Узбекистан для публикации основных научных результатов диссертаций, из них 8 в республиканских и 2 в зарубежных журналах.

Структура и объем диссертации. Диссертация состоит из введения, четырех глав, заключения, выводов, практических рекомендаций, списка использованной литературы. Объём диссертации составляет 114 страниц.

ОСНОВНОЕ СОДЕРЖАНИЕ ДИССЕРТАЦИИ

Во введении обосновываются актуальность и востребованность проведенного исследования, цель и задачи исследования, характеризуются объект и предмет исследования, показано соответствие диссертационной работы приоритетным направлениям развития науки и технологий в Республике Узбекистан, излагаются научная новизна и практические результаты исследования, раскрывается научная значимость полученных данных, внедрение в практику результатов исследования, сведения по опубликованным работам и структуре диссертации.

В первой главе диссертации **«Современные взгляды на проблему внематочной беременности»**, представлен обзор зарубежной и отечественной литературы по данной теме, посвящённый этиопатогенезу болезни, современным методам лабораторного и инструментального обследования, использованию высокочастотной трансвагинальной эхографии, в том числе возможности эходопплерографических маркеров ВБ, методы многомерного сканирования (2D/3D), количественное определение в крови субъединиц β - ХГЧ, которое помогает уточнить клинический диагноз в кратчайшие сроки.

Во второй главе диссертации **«Материалы и методы оценки эходопплерографической диагностики внематочной беременности у**

женщин репродуктивного возраста», посвящённой материалам и методам исследования, ретроспективно изучали историй болезни у 76 женщин с ВБ, поступивших в отделение гинекологии Бухарского филиала РНЦЭМП за период 2017-2019 гг. Проспективно провели исследование 50 женщин, поступивших в отделение экстренной гинекологии многопрофильной больницы Ташкентской медицинской академии и отделение экстренной медицинской помощи Бухарской городской больницы с подозрением на ЭБ за период 2020 - 2022гг. Контрольную группу составили 30 здоровых женщин репродуктивного возраста.

В объём исследований вошли клинические методы: сбор анамнеза, гинекологический осмотр, общий анализ крови, мочи; биохимический анализ; группа крови пациентов, коагулограмма, функциональные: трансабдоминальная и трансвагинальная эхография, цветное допплеровское картирование с допплерометрией сосудов малого таза: маточных, аркуатных, радиальных, спиральных артерий матки, а также яичниковых артерий; тест на беременность, определение количества хорионического гонадотропина человека (ХГЧ) в крови.

Эхографические методы исследования. Комплексное ультразвуковое исследование проводили на эхографическом 2D и 3D режимах, цветном допплере CD (Color Doppler) с возможностью получения трехмерного изображения и импульсно-волновом допплере PWD (Pulsed Wave Doppler), энергетическом допплере PDI (Power Doppler Imaging), компрессионной эластографии (real-time elastography - RTE), УЗИ многочастотными трансабдоминальными (3,5-5 МГц) и трансвагинальными (7,0-10 МГц) датчиками на аппарате Resona 7 MINDREY (Китай). При проведении трансвагинальной эхографии у женщин с подозрением на ВБ последовательно оценивали состояние матки (размеры, толщину эндометрия), маточных труб (незначительное расширение на протяжении всей трубы), яичников (размеры, наличие эхонегативных образований), пузырно-маточного и маточно-прямокишечного углублений.

Допплерографические и допплерометрические методы исследования. Во всех наблюдаемых случаях был проведен сравнительный анализ показаний эхограмм и изображений компакт-дисков. Параметрами сравнения были данные объема матки и яичников, толщина М-эхо, наличие или отсутствие свободной жидкости в полости Дугласа, состояние придатков матки. Оценивались показатели кровотока сосудов бассейна маточных и яичниковых артерий. Для изучения гемодинамики матки и степени васкуляризации мы использовали индекс артериальной перфузии ИАП по методике, описанной И.А. Озерской (2010). Индекс артериальной перфузии (ИАП) отражает количество поступающей в матку крови по обеим маточным артериям за 1 с на 1 $см^3$ миометрия. С помощью спектральной допплерографии в каждой из маточных артерий автоматически получали максимальную, минимальную и среднюю скорости кровотока ($V_{мах}$; $V_{мин}$; $V_{меан}$), пульсационный индекс (PI) и индекс резистентности (IR).

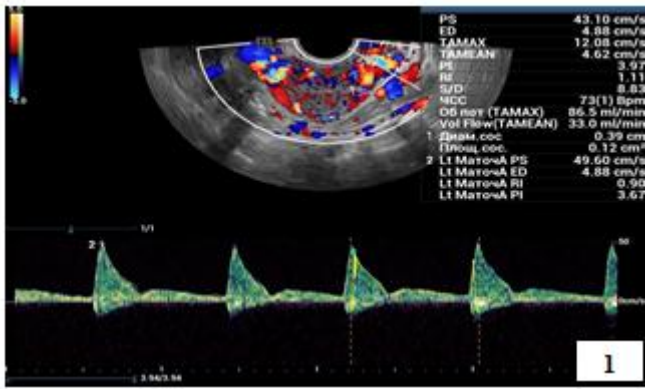

Рис. 1. Измерение кровотока в левой маточной артерии

Для расчета объемного кровотока (Vvol) использовали формулу, которая является произведением площади сосуда на среднюю скорость кровотока: Vvol=A x Vmean, где А - площадь сечения сосуда, Vmean - средняя скорость кровотока.

ИАП (%) = (VvolMA правая + VvolMA левая) / V матки • 100.

где VvolMA правая - объемный кровоток по правой маточной артерии (1 см^3 за один сердечный цикл); VvolMA левая - объемный кровоток по левой маточной артерии (1 см^3 за один сердечный цикл); V матки - объем матки (см^3).

Метод ультразвуковой эластографии. Ультразвуковая эластография представляет собой метод, определяющий упругие свойства биологических тканей, основанный на определении степени их деформации в результате дозированной компрессии или определения скорости сдвиговых волн. Физической основой эластографии является модуль упругости Юнга, который характеризует свойства мягких тканей сопротивляться растяжению/сжатию при упругой деформации. В зависимости от способа расчёта модуля упругости Юнга эластографию подразделяют на компрессионную эластографию и эластографию сдвиговой волны. Компрессионная эластография (real-time elastography - RTE) - метод качественной оценки упругих свойств тканей, основанный на уравнении E = /ε, где E – модуль упругости Юнга, σ - величина компрессии, ε - относительная деформация столбика ткани (стрейн-напряжение). Возможно проведение с помощью эластографии дифференциальную диагностику различных видов нарушенной и прогрессирующей трубной беременности.

Определение индекса перфузии эндометрия (% ИПЭ). Для повышения качества уточняющей диагностики гравидарной гиперплазии эндометрия у пациенток репродуктивного возраста с малым сроком беременности и перенесших трубную форму ВБ, использовали современную ультразвуковую методику, как трехмерная эхография, установили различия показателей качетвенной и количественной перфузии эндометрия, путём применения энергетической PDI (Power Doppler Imaging) и импульсно-волновой допплерографии PWD (Pulsed Wave Doppler).

Нами произведено традиционное трансабдоминальное и трансваги-нальное ультразвуковое обследование органов малого таза, а затем трехмерная реконструкция матки.

При измерении срединных структур (эндометрия) с использованием трехмерной реконструкции более четко визуализируется контур в последовательных срезах, что учитывает возможное искажение формы. Также для объективной оценки кровоснабжения эндометрия изучали перфузию данной области. т.е. были вычислены индекс перфузии спиральных артерий эндометрия - ИПЭ, т. е. рассчитывался индекс васкуляризации эндометрия, который характеризует процентное соотношение сосудов в определенном объеме ткани.

Так, получить четкий, без акустических помех спектр кровотока в радиальных и нижележащих артериях в связи с малым диаметром сосудов удается крайне редко.

Поэтому мы использовали энергетический допплер PDI для оценки низкоскоростных потоков, наиболее характерных для миометрия и эндометрия, поскольку именно эта методика увеличивает количество визуализируемых сосудов с низкой скоростью кровотока, чем при стандартном цветовом картировании. Диагностическое значение энергетической допплерографии заключается в возможности оценки васкуляризации органов и патологических участков. Для этой цели в приборе мы настроили рекомендуемые настройки системы для исследований CW, PW и CD т.е., Pulse repetition frequency (PRF), velocity scale - (частота повторения импульсов (PRF), шкала скорости до 1000 Гц и настройку фильтра до 50–100 Гц.

Нами создана формула, при помощи которого можно будет вычислять индекс перфузии спиральных артерий эндометрия (ИПЭ). Для изучения гемодинамики эндометрия, мы использовали (ИПЭ). С помощью спектральной допплерографии автоматически получали максимальную, минимальную и среднюю скорости кровотока ($V_{мах}$; $V_{мин}$; $V_{меан}$), пульсационный индекс (PI) и индекс резистентности (RI).

Для расчета объемного кровотока (Vvol) использовали формулу, которая является произведением площади сосуда на среднюю скорость кровотока: VvolCA=A x Vmean, где A - площадь сечения сосуда, V_{mean} - средняя скорость кровотока. CAVvol – объемный кровоток по спиральной артерии (1 см^3 за один сердечный цикл); этот показатель вычислен аппаратом автоматически. Vэнд - объем эндометрия (см^3). Исходя из выше перечисленных данных: ИПЭ (%)= VvolCA x Vэнд.

В третьей главе диссертации **«Факторы риска заболевания, её клиническое течение и результаты ультразвукового исследования»**, был проведен ретроспективный анализ у 76 женщин путем изучения истории болезни (2017-2019гг).

Проспективно проведена комплексная эхография в сочетании с количественным определением ХГЧ 60 женщинам с подозрением на внематочную беременность (2020-2022гг).

У 10 пациенток в ходе обследования обнаружено беременность малого срока, которые были включены в контрольную группу обследованных.

Таблица 1.

Средний возраст обследованных больных

трубная беременность до операции (TD)	трубная беременность после операции (TP)	контрольная группа с беременностью малого срока (KM)	женщин репродуктивного возраста (KR)
30,75±0,76*,** (29.99-31,51)	31,08±0,93*,** (30,15-32,01)	25,80±1,27 (24,53-27.07)	25,00±0,78 (24.22-25,780)

* - значимое различие (p<0,05) по отношению к группе KM

** - значимое различие (p<0,05) по отношению к группе KR

Анализ репродуктивной функции у этих женщин показал высокую частоту воспалительных заболеваний матки и придатков 77 (61,2 %), кесарево сечение 13 (10,3%), аборты 20 (15,8%), операций на маточных трубах 3 (2,3%), эндокринные расстройства 2 (1,5%).

Частоту и структуру внематочной беременности оценивали ретроспективно и проспективно.

Таблица 2.

Частота и структура внематочной беременности

Локализация ЭБ по отношению к органам и маточным трубам			
Наименование	Ретроспективных n=76	Проспективных n=50	n=всего
По локализации органов	76	50	126
Трубная	73 (96%)	49 (98%)	122 (98%)
Яичниковая	1 (1,3%)	1	2 (1,6%)
Абдоминальная	-	-	
Интерстициальная	1 (1,3%)	-	1 (0,8%)
Рудиментарная	1 (1,3%)	-	1 (0,8%)
По локализации трубы			
Истмический	13 (17,1%)	8 (16%)	21 (16,6%)
Ампуллярный	55 (72,3%)	39 (78%)	94 (74,6%)
Фимбриальный	5 (6,5%)	2 (2,5%)	7 (5,5%)

Частота встречаемости ВБ оказалось высоким среди женщин среднего репродуктивного возраста (29,99-32,01 лет).

По данным ретро и проспективных анализов трубная беременность была выявлена в 122 (98%) случаев, редкая форма (яичниковая беременность) встречалась в 1,3% (2 случай), в рудиментарном роге 0,8% (1 случай).

Применение комплексной ТВ УЗИ позволило уменьшить частоту осложнений, возникающие при ВБ, за счет ранней диагностики и увеличить процент лапароскопических операций с 28,8% до 56%, снизить частоту лапаротомических операций с 72,2% до 44%.

Таким образом, раннее выявление внематочной беременности способствует снижению осложнений и увеличению перспектив органосохраняющей лапароскопической процедуры.

Современный комплексный ТВ УЗИ с предварительным определением количественного ХГЧ снизил частоту сальпингэктомий с 58 (76,5%) до 21 (42%).

Ультразвуковые признаки ЭБ мы разделили на 2 группы. В первую очередь, это варианты изображения самой ЭБ, иначе говоря, прямые ультразвуковые признаки. Но, при первичном обследовании не всегда удается визуализировать собственно ЭБ, характерное цветовое кольцо по периферии ЭБ, соответствующее васкуляризации хориона. Допплеровская визуализация васкуляризации варьирует от хорошо визуализируемого «горящего обруча» до единичных цветовых локусов. До половины ВБ вообще не демонстрируют цветовых сигналов при допплерографии. Такое непостоянство допплеровской картины ВБ легко объясняется тем, что исследование проводится на разных этапах жизнедеятельности. Признак дополнительного «мелкого округлого солидного образования придатков» (в англоязычной литературе «blob sign») признак «шарика» или признак «эхогенного кольца» появляется на ранних сроках внематочной беременности. Появление этого признака можно объяснить локальным утолщением стенки трубы за счет разрастания трофобласта. Обычно наблюдаемое образование имеет небольшие размеры 10-15 мм.

Для точного ультразвукового диагноза достаточно использование трансвагинального В-режима высокого разрешения. В-режим позволяет отчетливо визуализировать все основные элементы внематочной беременности: хориона, плодного мешка, жёлточного мешка, эмбриона, а также расположенного рядом с ВБ яичника, включающего в себя гравидарное жёлтое тело. Но В-режим ещё не даёт полной уверенности в наличии развивающей внематочной беременности. В таких случаях большое значение приобретает использование режима CD, которая хорошо демонстрирует кровоток эмбриона.

В режиме импульсно-волновой допплерометрии PWD определяется частота сердечных сокращений эмбриона (см.рис. 2-А, Б и В, Г).

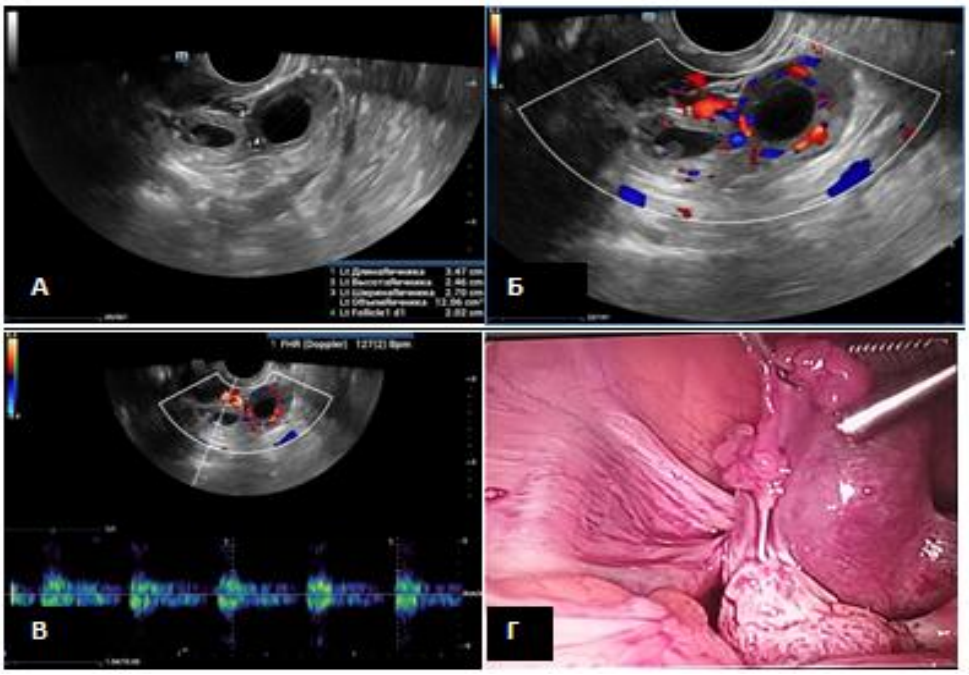

Рис. 2. А - прогрессирующая ВБ. Вне матки видно плодное яйцо с живым эмбрионом. Соответствует сроку беременности 6,5 нед. Б - CD показывает прогрессирующую ВБ. Интенсивное кровоснабжение эмбриона и эктопического хориона. В - PWD режим показывает частоту сердцебиения эмбриона. Г - лапароскопическое подтверждение эходопплерографических данных.

В наших исследованиях имела место прогрессирующая внематочная беременность в 4 (8%) случаях. Хотя специфичность и положительная прогностическая ценность развивающей ВБ почти всегда достигает 100%, к сожалению 85-90% пациенток поступают с замершей беременностью. Поэтому нам необходимо было уделить внимание другим эхографическим признакам внематочной беременности. В результате динамического наблюдения в течение 5-7 дней появляются другие прямые признаки ЭБ, в первую очередь «эхогенного трубного кольца» в англоязычной литературе для него также относительно часто используются термины «bagel sign» или «donut sign» - признак «бублика» или признак «пончика с дыркой».

Признак эхогенного трубного кольца вокруг эхонегативного содержимого. Диаметр колеблется в пределах 1-3 см. Для данного типа визуализации ЭБ характерно наличие маленкойэхонегативной полости в центральном отделе образования. В режиме компрессионной эластографии ЭБ окрашиваетсяв оттенки более высокой жёсткости по сравнению с окружающей тканями - в синий цвет. Прогностическая ценность 95%.

При «неразвивающейся» ЭБ ярких цветовых сигналов получить, как правило, уже не удается, сердцебиение плода не определяется. Допплерометрия показывает в проекции эктопического трофобласта несколько ярких пятен артериального кровотока с высоким сопротивлением. **Наличие второй группы признаков**, которые являются косвенными маркерами ВБ, позволяют включить пациентку в группу повышенного риска для последующего мониторинга. Гравидарная гиперплазия эндометрия (децидуальная реакция) до 9-20 мм при ВБ у нас наблюдалась в 65,5% случаях.

Проведении комплексного ТВ УЗИ у женщин с ВБ позволяет оптимизировать протокол обследования при подозрении на патологическую беременность и повышает диагностическую точность ультразвукового исследования. Показатели диагностической точности внематочной беременности при комплексном ТВ УЗИ составили 93,0%, при предварительном количественном ХГЧ-тестировании составили - 99,1%. Несмотря на высокую чувствительность ТВ УЗИ в диагностике ВБ, важно проводить его совместно с клинико-лабораторными данными.

Таблица 3.

Сравнительные данные объёма матки и эндометрия у обследованных женщин

Показатели	Объём матки ($см^3$)	Объём эндометрия ($см^3$)
TD=50	83,76±4,55**(79,21-88,31)	4,29 - 38
TP=40	74,34±3,76**(70,58-78,1)	5,7 - 16
KM=10	88,62±10,56 (78,06-99,18)	5,8- 42
KR=30	51,34±3,91*(47,43-55,25)	2,99 (1,07 - 3,20)
(p<0,05) по отношению к группе TD/KR.		(p<0,05) по отношению к группе KM/ KR

Необходимо отметить, что объём матки увеличивался как при беременности малого срока (КМ) - 88,62±10,56 $см^3$ (p<0,05), так и при трубной беременности (TD) 83,76±4,55 $см^3$ (p<0,05).

Таблица 4.

Доплерометрические показатели сопротивления в маточных, аркуатных, радиальных, базальных и спиральных артериях у исследуемых пациенток

	KR (контрольная группа)		KM (беременность малого срока)		TD (ВБ)	
	IR	PI	IR	PI	IR	PI
ПрМа	0,85±0,06	2,27 ± 0,36	0,81 ± 0,014	2,13 ± 0,11	0.71±0,06	2,26 ± 0,37
ЛевМа	0,85±0,06	2,39 ± 0,37	0,81 ± 0,01	2,05 ± 0,11	0,71±0,06	2,23 ± 0,34
Аа	0,75±0,03	1,67 ± 0,24	0,70 ± 0,01*	1,37 ± 0,07	0,67 ± 0,01*	1,35 ± 0,26
Ра	0,66±0,03	1,32 ± 0,29	0,64 ± 0,01*	0,88 ± 0,04**	0,46 ± 0,01	0,76 ± 0,18*
Ба	0,54±0,03	1,14 ± 0,23	0,45 ± 0,01**	0,93 ± 0,02**	0,45 ± 0,01	0,75 ± 0,14*
Са	0,45-0,52	0,9 ± 0,23	0,32 ± 0,02**	0,70 ± 0,03**	0,42, ± 0,01	0,85 ± 0,14*

* - значимое различие (p<0,05) по отношению к не беременным

** - значимое различие (p<0,05) по отношению к не беременным

При трубной беременности (TD) объём матки увеличивается на 83,76±4,55 $см^3$, по сравнению с женщинами репродуктивного возраста 51,34±3,91 $см^3$.

Такое изменение размеров матки при ЭБ подтверждает, что оно связано с избыточной продукцией стероидных гормонов яичниками и обусловлено гравидарной гиперплазией эндометрия на гормональном фоне.

Изучение допплерометрических параметров сопротивления при спонтанной физиологически протекающей беременности у здоровых женщин на ранних сроках и женщин с ВБ выявило достоверное снижение индекса резистентности IR-0,81 и пульсационного индекса PI-2,1 в маточных артериях.

Максимальная, минимальная и средняя скорости кровотока влияют на значения как индекса резистентности, так и пульсационного индекса. Повышение конечнодиастолической скорости приводят к снижению IR, что характерно для контрольной группы беременностью малого срока.Низкие показатели IR, в группе TD связано с релаксационным эффектом прогестерона на миометрий и сосудов матки.

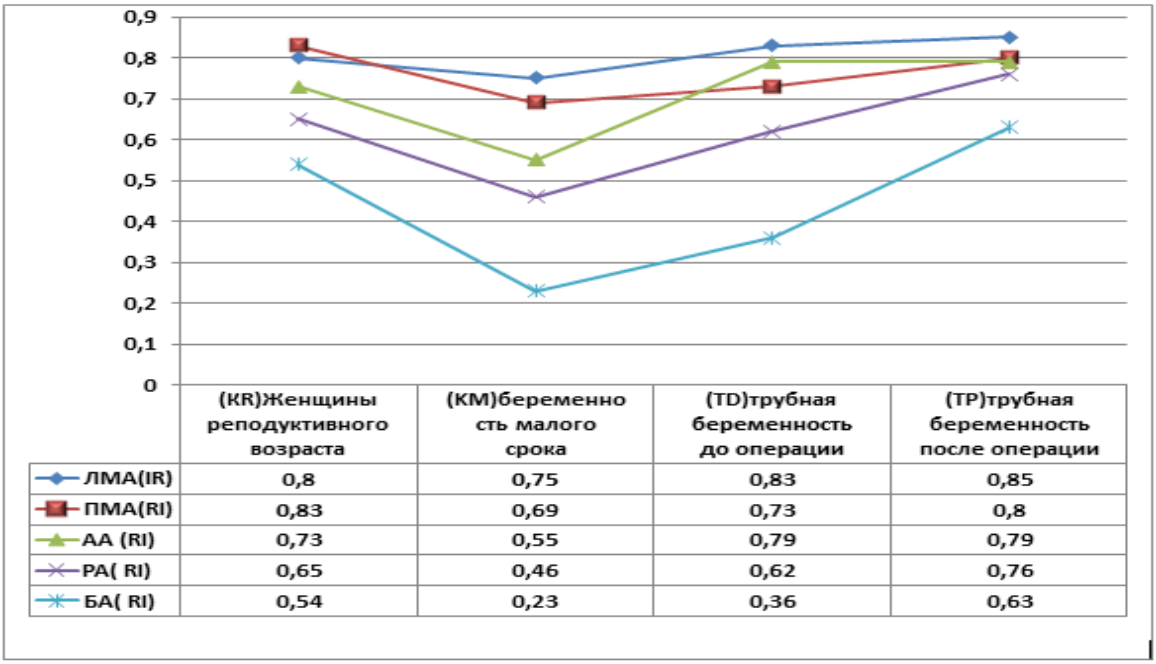

	(KR)Женщины реподуктивного возраста	(KM)беременность малого срока	(TD)трубная беременность до операции	(TP)трубная беременность после операции
ЛМА(IR)	0,8	0,75	0,83	0,85
ПМА(RI)	0,83	0,69	0,73	0,8
АА (RI)	0,73	0,55	0,79	0,79
РА(RI)	0,65	0,46	0,62	0,76
БА(RI)	0,54	0,23	0,36	0,63

Рис. 3. Сравнительные показатели индекса резистентности (RI)в маточных артериях

Индекс резистентности в маточных артериях при внематочной беременности был равен 0,75±0,05** ($p<0,05$), то есть достоверно снижен по сравнению с небеременными женщинами 0,83±0,01. Но после операции в базальных артериях этот показатель составил RI 0,63, то есть повышение индекса резистентности эндометрия в базальных артериях свидетельствует о гипоперфузии органа связанная с патологией матки и результатом кровпотери связанная с ВБ.

Для изучения гемодинамики матки и степени васкуляризации мы использовали индекс артериальной перфузии ИАП по методике, описанной Озерской (2010 г). Преимущество использования индекса артериальной перфузии в том, что в реальности этот показатель дает возможность выявить васкуляризацию матки. ИАП отражает количество поступающей в матку крови по обеим маточным артериям за 1 сек. на 1 см^3 миометрия.

В четвертой главе диссертации **«Эффективность критериев эходопплерографической диагностики внематочной беременности в неотложной медицинской помощи»** изучен ИАП по методике Озерской, хотя этот способ определяет кровоток во всей матки, при диагностике внематочной беременности необходимо определить кровоток в спиральных артериях эндометрия, который более точно отражает кровоснабжение эндометрия. Нами создана формула, при помощи которого можно будет вычислять индекс перфузии спиральных артерий эндометрия ИПЭ (%) = VvolCA x Vэнд.

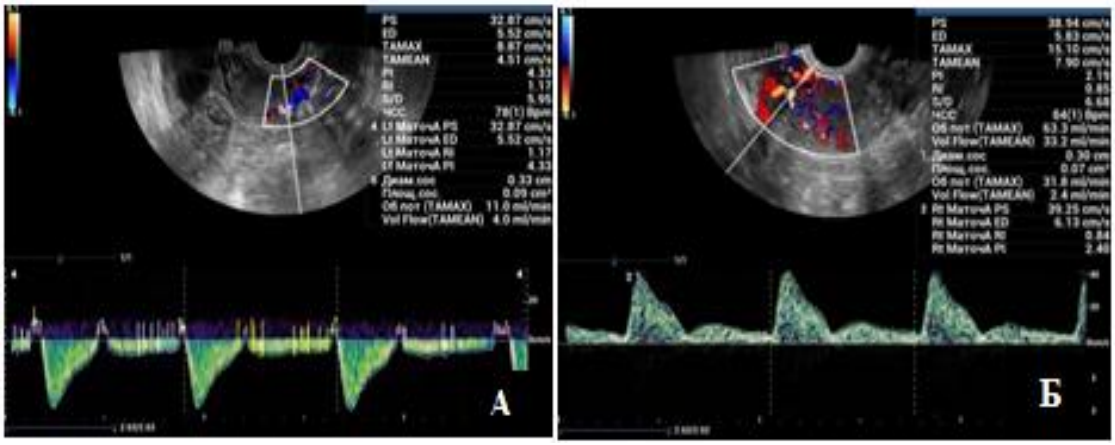

Рис. 4 А - до операции. Допплерометрия показывает повышение сопротивления маточных артерий RI-1.17. Б - состояние после операции 4-е сутки RI-0,85 маточной артерии. За счет снижения сопротивления улучшается диастолический кровоток и перфузия матки.

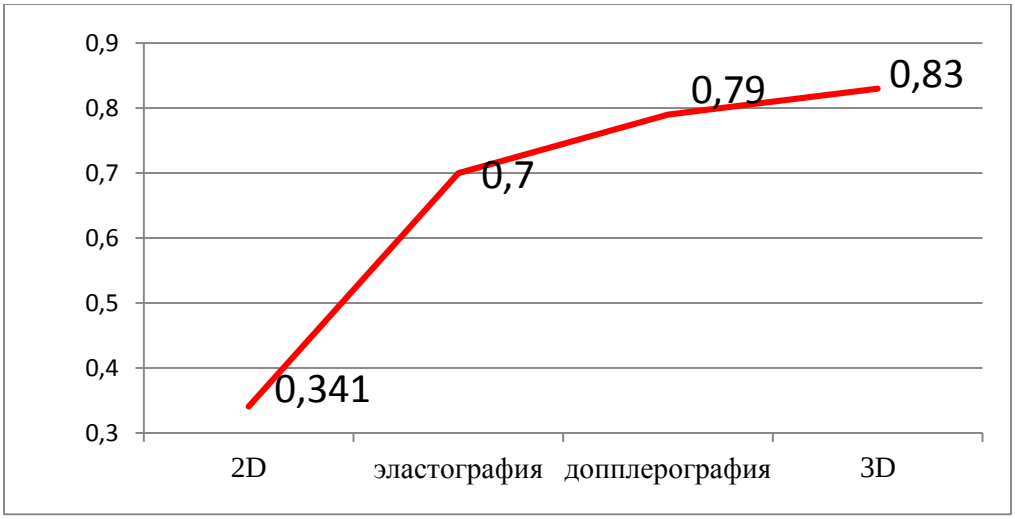

Рис. 5. Сравнительные оценки чувствительности и специфичности ультразвуковых методов диагностики при ВБ

Результататы исследования показали, что диагностическая эффективность допплерографии составила 0,79, показатели 3D составили 0,83. В заключение можно сказать, что допплерография и режим 3D оказались более эффективными в диагностике ВБ.

Алгоритм тактики ведения женщин с подозрением на ВБ. Разработан алгоритм тактики ведения женщин с подозрением на внематочную беременность на основании полученных результатов объективных,

лабораторных, эхографических и допплерографических исследований. Доказаны результаты оценки данных эходопплерографического состояния с допплерометрией сосудов матки и эндометрия с подозрением на внематочную беременность. При поступлении женшины с подозрением на внематочную беременность проводится: Сбор анамнеза: жалобы, дата последней менструации, характер кровянистых выделений. Гинекологический осмотр: в зеркалах, бимануальный осмотр; эхография ТВ УЗИ: определение размеров матки и яичников; измерение объема эндометрия; определение образований в области придатков; определение «свободной жидкости» в брюшной полости; допплерография с допплерометрией: маточных артерий с обеих сторон; яичниковых артерий с обеих сторон; сосудов эндометрия: базальные, спиральные; цветная компрессионная эластография; определение ХГЧ: качественный и количественный.

Выбор оперативного вмешательства зависело от полученных результатов: сальпингэктомия или сальпинготомия с использованием лапаротомии; сальпингэктомия или сальпинготомия (органосохраняющая операция) с использованием лапароскопии. Разработанный алгоритм ведения женщин с подозрением на ЭБ позволил увеличить количество ранней диагностики с 43,0% (по ретроспективным данным) до 87,0%, при этом снизить количество осложнений до 14,4%, что значительно меньше данных ретроспективного анализа (71,8%).

ВЫВОДЫ

На основе проведенных исследований по докторской диссертации (PhD) на тему: **«Совершенствование эходопплерографической диагностики внематочной беременности у женщин репродуктивного возраста»** сформулированы следующие выводы:

1. Ретроспективный анализ показал, что основным фактором развития ВБ являются воспалительные заболевания женских половых органов. Впрочем, сальпингиты специфической и неспецифической этиологии в анамнезе 77 (61,2%), распространенность различных внутриматочных манипуляций, в том числе искусственных абортов 20 (15,8%), внутриматочной контрацепции 10 (7,9%), операций на маточных трубах, в том числе из-за трубной беременности 3 (2,3%), бесплодие 2 (1,6%).

2. Изучение локализации плодного яйца показало различных типов ВБ, расположенных в маточной трубе: прогрессирующей - у 4 (8%), неразвивающей - у 32 (64%), трубный аборт - у 11 (22%) женщин. Разрыв фаллопиевой трубы было у 2 (4%), последовательное сканирование пузырно-маточного и маточно-прямокишечного углублений способствовало обнаружению жидкости в брюшной полости в 74% случаев.

3. При трубной беременности объём матки увеличивается на 83,76±4,55 см^3, по сравнению с женщинами репродуктивного возраста 51,34±3,91 см^3, такое изменение размеров матки при ВБ подтверждает, что оно связано с избыточной продукцией стероидных гормонов яичника, которая приводит к гравидарной гиперплазии эндометрия.

4. Применение эходопплерографии на 3-4-е сутки после операции, позволило своевременно выявить нарушения перфузии маточных артерий. Это дает возможность своевременно оказать реабилитационные мероприятия по восстановлению здоровья женщин, которые позволяют предотвратить отдаленные осложнения (вторичное бесплодие, нарушение менструального цикла, рецидивы ВБ).

5. В результате оценки кровообращения в маточных артериях при внематочной беременности был разработан индекс перфузии эндометрия (ИПЭ). Он имеет научно-практическое значение при различных заболеваниях матки, связанных с эндометрием (хронический эндометрит, гиперпластические и гипопластические процессы в эндометрии, приводящие к бесплодию).

6. Показатели диагностической точности эхографии внематочной беременности при ТВ УЗИ составили 93,0%, трансвагинальное УЗИ в комплексе с допплерографией у женщин с ВБ повышает диагностическую точность до 97,2%, в комплексе с компрессионной эластографией до 98,0%; при предварительном количественном ХГЧ-тестировании - 99,1 %.

7. Разработанный алгоритм ведения женщин с подозрением на внематочную беременность позволил сократить количество осложнений с 78% (по ретроспективным данным) до 30 %, а количество ранней диагностики эктопической беременности составило 98,0%, что значительно выше данных ретроспективного анализа (81.8 %).

SCIENTIFIC COUNCIL ON AWARDING OF SCIENTIFIC DEGREES DSc.04/30.12.2019. Tib.77.01 AT THE REPUBLICAN SPECIALIZED SCIENTIFIC AND PRACTICAL MEDICAL CENTER OF ONCOLOGY AND RADIOLOGY

TASHKENT MEDICAL ACADEMY

AHMEDOVA BAXTIGUL TOSHPULATOVNA

IMPROVING EXODOPLEROGRAPHIC DIAGNOSTICS OF ECTOPIC PREGNANCY IN WOMEN OF REPRODUCTIVE AGE

14.00.19 – Clinic radiology
14.00.01 – Obstetrics and gynaecology

ABSTRACT OF DOCTOR OF PHYLOSOPHY (PhD) DISSERTATION ON MEDICAL SCIENCES

TASHKENT–2023

The theme of doctor of philosophy dissertation (PhD) was registered at the Supreme Attestation Commission at the Ministry of higher education, science and innovations of the Republic of Uzbekistan under number № B2022.2.PhD/Tib2828.

Dissertation has been done in in Tashkent Medical Academy

Abstract of the doctoral dissertation in two languages (Uzbek, Russian, English (resume) has been posted on the website of Scientific Council (www.cancercenter.uz) information–educational portal "ZiyoNet" (www.ziyonet.uz).

Scientific advisor:	**Karimov Ahmadjon Khoshimovich** doctor of medicine, professor
Official opponents	**Fazilov Akrom Akmalovich** doctor of medicine, professor
	QurbanovDjahongir Djamalovich doctor of medicine, professor
Leading organization:	**Tashkent state dental institute**

The defense will be taken place on "____" _____ 2023 at _____ o'clock at the meeting of One-time Scientific Council on awarding the Scientific degree DSc.04/30.12.2019. Tib.77.01 at the Republican Specialized scientific and practical medical center of oncology and radiology (Adress: 100174, Tashkent city, Farobi street, 383. Phone/fax: (+99871)227–13–27, e–mail: info@cancercenter.uz).

The dissertation is available in the Information Resource Center of the Republican Specialized scientific and practical medical center of oncology and radiology (Registration number ____), (Address: 100174, Tashkent city, Farobi street, 383. Phone/fax: (+99871)227–13–27, e–mail: info@cancercenter.uz).

Abstract of the dissertation sent on «____» _____ 2023 year.

(mailing report № ____ on «_____» _____ 2023 year

M.N.Tillyashaykhov
Chairman of the scientific council on award of scientific degrees, doctor of medicine, professor

A.A.Adilkhodjayev
Scientific secretary of the one-time scientific council to award of scientific degrees, doctor of medicine, associate professor

M.X. Khodjibekov
Chairman of the scientific seminar of the one-time scientific council on award of scientific degrees doctor of medicine, professor

INTRODUCTION

The aim of the research is to prevent women of reproductive age from severe impacts resulting from the illness when using improvement of echodopplerographic diagnosis of ultrasounds for early detection of ectopic tubal pregnancy.

As the object of the study, risk factors for the development and course of ectopic pregnancy in women of reproductive age, as well as the ultrasound images of the uterus and ovaries in 76 women who were diagnosed with this pathology in 2017-2019, were studied based on the gynecology department of the multidisciplinary hospital of the Tashkent Medical Academy and the Bukhara city hospital. In 2022-2020, 50 women of reproductive age admitted to the Bukhara Branch of the Republican Emergency Medical Center and the emergency department of the Bukhara City Hospital were prospectively examined the echodopplerographic and dopplerometric state of the vessels of the uterus and ovaries. The control group included 30 healthy women.

The scientific novelty of the dissertation consists of: 2D and 3D echographic, echodopplerographic and elastographic images of tubal forms of ectopic pregnancy (advanced EP, undeveloped EP, tubal abortion and hematosalpinx) were studied and differential diagnostic criteria were proved.

Sensitivity and specificity of each method were analyzed by using ROC-curve. As a result of ROC analysis, the diagnostic efficiency of Doppler was AUC - 0.79 and 3D parameters - 0.83, which means that the efficiency of Doppler and 3D mode in the diagnosis of EP was appeared to be high.

The importance of ultrasound Dopplerometry in identifying the level of recovery of uterine perfusion damage in dynamics on the 3rd and 4th day after organ-preserving surgery in women who have lost their blood due to ectopic pregnancy has been proved.

The validity of endometrial volume measurement in 3D mode, energy PDI and pulse wave PWD by determining endometrial vascularization in Doppler mode, EPI (%) and endometrial perfusion index in prognosing the flow of ectopic pregnancy.

The introduction of the research results. Based on the scientific results from improving echodopplerographic diagnosis of ectopic pregnancy in women of reproductive age:

Methodological recommendation (reference from the Ministry of Public Health № 8n-r/312 in 5 July, 2022) called "Prevention of complex ultrasound diagnosis in patients with ectopic pregnancy in emergency medical care" was confirmed. As a result, it presented an opportunity for patients to treat the disease effectively and improve the quality of their lives by creating new methods of diagnoses in patients with the help of early detection, prevention and prediction of disease effects in women with ectopic pregnancy during emergency medical care;

The results taken from improving echodopplerographic diagnosis of ectopic pregnancy in women of reproductive age were introduced to Bukhara branch of the Republican scientific and practical center of emergency medical care, Emergency medical departments of Bukhara hospital, Gynecology department clinical practice of the multidisciplinary hospital of Tashkent Medical Academy.(reference from the

Ministry of Public Health № 08-02740 in 6 February, 2023). Practicing the scientific results increases the efficiency of implementing the results of prediction of ectopic pregnancy according to the perfusion index of the endometrial spiral arteries, the specification of the diagnosis, monitoring the treatment of the illness and its impacts, presents an opportunity to improve the quality of life of women of reproductive age with ectopic pregnancy after the operation.

The structure and volume of the dissertation. The dissertation consists of introduction, four chapters, ending, conclusion, practical recommendations and a list of references. The length of the dissertation is equal to 114pages.

ЭЪЛОН ҚИЛИНГАН ИШЛАР РЎЙХАТИ
СПИСОК ОПУБЛИКОВАННЫХ РАБОТ
LIST OF PUBLISHED WORKS

I бўлим (Часть I; Part I)

1. Каримов А.Х., Ахмедова Б.Т. Значение эхографии в диагностике внематочной беременности в условиях экстренной медицинской помощи //Новый день медицины. - Бухара, 2020. - №4(34). -С. 185-187. (14.00.00; №22)
2. Каримов А.Х., Ахмедова Б.Т. Допплерометрия сосудов матки и придатков у женщин перенесших эктопическую беременность до и после хирургического и консервативного лечения //Новый день медицины. -Бухара, 2021.- №6 (38/1). -С.9-13.(14.00.00; №22)
3. Каримов А.Х., Ахмедова Б.Т. Современные методы диагностики внематочной беременности //Новости дерматовенерологии и репродуктив ного здоровья. -2022. -№1-2. - С. 5-11.(14.00.00; №14)
4. Каримов А.Х., Ахмедова Б.Т. Эффективность эходопплерографии до и после операции при внематочной беременности //Журнал: Новости дерматовенерологии и репродуктологии. -2023. -№1(101). -С. 61-67. (14.00.00; №14)
5. B.T. Axmedova. Dopplerometric Chages in Uterine Vessels and Appendages in Women Who have Undergone Ectopic Pregnancy: Before and after Surgical and Conservative Treatment //American Journal of Medicine and Medical Sciences. -2022. -№12(10). -P. 1026-1029. (14.00.00; №2).

II бўлим (Часть II; Part II)

6. Karimov A.Kh., Axmedova B.T. Problems of diagnosis and treatment of ectopic pregnancy in modern obstetrics. Danish Scientific Jornal №58/2022. ISSN 3375-2389. UDC P.32-39.
7. Каримов А.Х., АхмедоваБ.Т., Ахмедова Г.А. Анализ причин внематочной беременности в условиях экстренной медицинской помощи /Международная научно-практическая конференция «Здоровье женщины здоровье нации» г.Самарканд 21 января 2021г. //Биология ва тиббиёт муаммолари - Самарканд.2021,- №1.1 (126), С150-152.
8. Karimov A.Kh., Axmedova B.T. A Retrospective analysis of patients with ectopic pregnancy in emergency medical care//Tibbiyotda yangi kun -Бухоро, 2021.- №3 (35/1). 416.
9. Каримов А.Х., Ахмедова Б.Т. Допплерография как выбор инстру ментальной диагностики у больных с эктопической беременностью. Международная научно-практическая конференция «Инновационные технологии ультразвуковой диагностики в медицине» 4-6 ноября 2021- Тошкент, 2021 // Биология ва тиббиёт муаммолари – Самарканд, 2021.- №5.1(131) С16-18.

10. Каримов А.Х., Ахмедова Б.Т., Ахмедова Г.А. Возможности комплексной ультразвуковой диагностики у больных с эктопической беременностью //Научно-практическая конференция с международным участием.«Репродуктивное здоровье от новых возможностей к новой стратегии» 24-25.09.2021.-Бухара. Новый день медицины, №3 (35/1) 2021. С.263-265.

11. Каримов А.Х., Ахмедова Б.Т. Оценка эффективности допплерографии в диагностике внематочной беременности //X Конгресс акушер-гинекологов Узбекистана с международным участием. 29 ноября-1 декабря 2021.-Ташкент //Журнал:Теоретической и клинической медицины-Ташкент.-2021.- №1.6.-С 26-27.

12. Каримов А.Х., Ахмедова Б.Т. Эходопплерография у женщин с внематочной беременностью//Материалы конгресса. XVI Международный конгресс по репродуктивной медицине - Москва. -2022. С 91-92.

13. Ахмедова Б.Т. Эходопплерография сосудов матки и придатков до и после перенесенной трубной формы эктопической беременности у женщин репродуктивного возраста // Материалы XXXV Международного конгресса с курсом эндоскопии «Новые технологии в диагностике и лечении гине кологических заболеваний». Москва.7-10 июнь 2022.- С 48-49.

14. Каримов А.Х., Ахмедова Б.Т. Значение эходопплерографии в диагностике внематочной беременности. Материалы научно-практической конференции посвящённой памяти д.м.н., профессора А.С.Мордухович // Современные подходы к стандартизации оказания медицинской помощи в акушерско-гинекологической практике - Ташкент.2023.-С.181–183.

15. Каримов А.Х., Ахмедова Б.Т., Рахимов А.Я. Характеристики допплерографии при диагностике у больных эктопической беременностью при экстренной медицинской помощи //Научно-практическая конференция с международным участием «Будущее акушерство–гинекологии, репродуктологии и перинатальной медицины».-Новый день медицины.-С.21-28.

16. Каримов А.Х., Ахмедова Б.А., Ахмедова Г.А. Комплексная ультразвуковая диагностика больных с эктопической беременностью при экстренной медицинской помощи. Методические рекомендации.-Ташкент.-2022.-16 С.

17. Karimov A.X., Axmedova B.T., Axmedova G.A. Shoshilinch tibbiy yordamda ektopik homiladorlik bilan og'rigan bemorlarning komplekc ultra tovush diagnostikasi. Uslubiy tavsiyalar.-Toshkent.-2022.-16 b.

18. Каримов А.Х., Ахмедова Б.Т., Ахмедова Г.А. Bachadondan tashqari homiladorlikda endometriy perfuziyasi indeksini hisoblashning modifika tsiyanlangan usuli. Ratsionalizatorlik taklifi. №1067.09.12.2022 y.

19. Karimov A.X., Axmedova B.T., Axmedova G.A. Shoshilinch tibbiy yordamda ektopik homiladorlik bilan og‘rigan bemorlarning kompleks ultratovush diagnostikasi. Ratsionalizatorlik taklifi. №1137 28.12.2022 y.