

**РЕСПУБЛИКА ИХТИСОСЛАШТИРИЛГАН ОНКОЛОГИЯ ВА  
РАДИОЛОГИЯ ИЛМИЙ-АМАЛИЙ ТИББИЁТ МАРКАЗИ  
ҲУЗУРИДАГИ ИЛМИЙ ДАРАЖАЛАР БЕРУВЧИ  
DSc. 04/30.12.2019.Tib.77.01 РАҚАМЛИ ИЛМИЙ КЕНГАШ  
АСОСИДАГИ БИР МАРТАЛИК ИЛМИЙ КЕНГАШ**

---

**АКАДЕМИК В. ВОХИДОВ НОМЛИ РЕСПУБЛИКА  
ИХТИСОСЛАШТИРИЛГАН ЖАРРОХЛИК ИЛМИЙ-АМАЛИЙ  
ТИББИЁТ МАРКАЗИ**

**МАКСУДОВ МУЗАФФАР ФАТХУЛЛАЕВИЧ**

**КОРОНАР АРТЕРИЯЛАР ВА МИОКАРДНИНГ ПАТОЛОГИК  
ЎЗГАРИШЛАРИ ТАШХИСИДА МСКТ ВА МРТ ЗАМОНАВИЙ  
УСУЛЛАРИНИНГ ҚЎЛЛАНИЛИШИ**

**14.00.19 – Клиник радиология**

**ТИББИЁТ ФАНЛАРИ ДОКТОРИ (DSc) ДИССЕРТАЦИЯ  
АВТОРЕФЕРАТИ**

**Тошкент -2021**

**Фан доктори (DSc) диссертацияси автореферати мундарижаси**

**Оглавление автореферата диссертации доктора наук (DSc)**

**Content of dissertation abstract of doctor of science (DSc)**

**Максудов Музаффар Фатхуллаевич**

Коронар артериялар ва миокарднинг патологик ўзгаришлари  
ташхисида МСКТ ва МРТ замонавий усулларининг  
қўлланилиши.....

3

**Максудов Музаффар Фатхуллаевич**

Применение современных методик МСКТ и МРТ в диагностике  
патологических изменений коронарных артерий и  
миокарда.....

22

**Maksudov Muzaffar Fatkhullayevich**

Application of MDCT and MRI modern techniques in diagnosis of  
pathologic changings in the coronary arteries and  
myocardium.....

41

**Эълон қилинган нашрлар рўйхати**

Список опубликованных работ

List of published works.....

45

**РЕСПУБЛИКА ИХТИСОСЛАШТИРИЛГАН ОНКОЛОГИЯ ВА  
РАДИОЛОГИЯ ИЛМИЙ-АМАЛИЙ ТИББИЁТ МАРКАЗИ  
ҲУЗУРИДАГИ ИЛМИЙ ДАРАЖАЛАР БЕРУВЧИ  
DSc. 04/30.12.2019.Tib.77.01 РАҚАМЛИ ИЛМИЙ КЕНГАШ  
АСОСИДАГИ БИР МАРТАЛИК ИЛМИЙ КЕНГАШ**

---

**АКАДЕМИК В. ВОХИДОВ НОМЛИ РЕСПУБЛИКА  
ИХТИСОСЛАШТИРИЛГАН ЖАРРОХЛИК ИЛМИЙ-АМАЛИЙ  
ТИББИЁТ МАРКАЗИ**

**МАКСУДОВ МУЗАФФАР ФАТХУЛЛАЕВИЧ**

**КОРОНАР АРТЕРИЯЛАР ВА МИОКАРДНИНГ ПАТОЛОГИК  
ЎЗГАРИШЛАРИ ТАШХИСИДА МСКТ ВА МРТ ЗАМОНАВИЙ  
УСУЛЛАРИНИНГ ҚЎЛЛАНИЛИШИ**

**14.00.19 – Клиник радиология**

**ТИББИЁТ ФАНЛАРИ ДОКТОРИ (DSc) ДИССЕРТАЦИЯ  
АВТОРЕФЕРАТИ**

**Тошкент - 2021**

**Фан доктори (DSc) диссертацияси мавзуси Ўзбекистон Республикаси Вазирлар Маҳкамаси ҳузуридаги Олий аттестация комиссиясида В2018.1.DSc/Tib279 рақам билан рўйхатга олинган.**

Диссертация академик В. Вохидов номли Республика ихтисослаштирилган жаррохлик илмий амалий тиббиёт марказида ва МЧЖ “Fedorovich Klinikasi”да бажарилган.

Диссертация автореферати уч тилда (ўзбек, рус, инглиз (резюме)) Илмий кенгашнинг веб-саҳифасида ([cancercenter.uz](http://cancercenter.uz)) ва “ZiyoNet” ахборот-таълим порталида ([www.ziynet.uz](http://www.ziynet.uz)) жойлаштирилган.

**Илмий маслаҳатчи:**

**Икрамов Адхам Ильхамович**  
тиббиёт фанлари доктори, профессор

**Расмий оппонентлар:**

**Даутов Таирхан Бекполатович**  
тиббиёт фанлари доктори, профессор

**Алимов Дониёр Анварович**  
тиббиёт фанлари доктори

**Юсупалиева Гульнора Акмаловна**  
тиббиёт фанлари доктори, доцент

**Етакчи ташкилот:**

**Республика ихтисослаштирилган кардиология  
илмий-амалий тиббиёт маркази.**

Диссертация ҳимояси Республика ихтисослаштирилган онкология ва радиология илмий-амалий тиббиёт маркази ҳузуридаги илмий даражалар берувчи DSc.04/30.12.2019.Tib.77.01 рақамли илмий кенгаш асосидаги бир марталик Илмий кенгашнинг 2021 йил «\_\_» \_\_\_\_\_ соат \_\_\_\_\_даги мажлисида бўлиб ўтади. (Манзил: 100174, Тошкент ш, Фаробий кўчаси, 383 уй. Тел.: (+99871) 227-13-27; факс: (+99871) 246-15-96; e-mail: [info@cancercenter.uz](mailto:info@cancercenter.uz), Республика ихтисослаштирилган онкология ва радиология илмий-амалий тиббиёт маркази).

Диссертация билан Республика ихтисослаштирилган онкология ва радиология илмий-амалий тиббиёт марказининг Ахборот-ресурс марказида танишиш мумкин \_\_\_\_\_рақами билан рўйхатга олинган). Манзил: 100174, Тошкент ш, Фаробий кўчаси, 383 уй. Тел.: (+99871) 227-13-27; факс: (+99871) 246-15-96.

Диссертация автореферати 2021 йил «\_\_» \_\_\_\_\_ куни тарқатилди.

(2021 йил “\_\_ даги \_\_\_\_\_ рақамли реестр баённомаси).

**М.Н. Тилляшайхов**

Илмий даражалар берувчи Бир марталик Илмий кенгаш  
раиси, тиббиёт фанлари доктори, профессор

**А.А. Адилходжаев**

Илмий даражалар берувчи Бир марталик Илмий кенгаш  
илмий котиби, тиббиёт фанлари доктори, доцент

**М.Х. Ходжибеков**

Илмий даражалар берувчи Бир марталик Илмий кенгаш  
қошидаги илмий семинар раиси, тиббиёт фанлари  
доктори, профессор

## КИРИШ (докторлик (DSc) диссертациясига аннотация)

**Тадқиқот мавзусининг долзарблиги ва зарурати.** Дунёда атеросклеротик генезли юрак-томир касалликлари (ЮТК), айниқса, юрак ишемик касаллигини (ЮИК) ташхислаш ва даволаш технологиялари доимий мукаммаллашиб бораётганига қарамай, бу касалликлар дунё аҳолисини эрта ўлими ва ногиронлигининг асосий сабабларидан бири бўлиб қолмоқда. ЖССТнинг маълумотларига кўра, 2019 йилда юрак томир касалликларидан 17,9 миллион киши вафот этган, бу эса барча глобал ўлим ҳолатларининг 32% ни ташкил қилди. Олинган статистика маълумотларга кўра 45-65 ёшдаги беморлар орасида ЮТК оқибатидаги ўлим ҳолатларининг 2/3 қисми ЮИК га ва асосан, миокард инфарктига тўғри келган. Шу сабабли коронар артериялар ва миокарднинг патологик ўзгаришлари ташхисида МСКТ ва МРТ замонавий усулларининг қўлланилиши, миокард ва коронар артериялар зарарланишини ташхислашни мукаммаллаштириш, коронар касалликларнинг ривожланиш хавфини баҳолашнинг янги услубларини излаш ўта долзарб бўлиб қолмоқда.

Бугунги кунда ЮИК ни ташхислаш, даволаш ва олдини олишни мукаммаллаштириш бўйича илмий тадқиқотлар олиб борилмоқда, ишемик ўзгаришларни эрта ташхислашда алоҳида эътибор компьютер ва магнит-резонанс томографиясига қаратилади. Ҳозирги кунгача «...бу тоифа беморларда коронар артериялардаги (КА) зарарланишларни аниқлашда ягона ишончли услуб сифатида селектив коронар ангиография (КАГ) қўлланилар эди, бу услуб инвазив бўлиб, томир деворларида аҳамиятли ўзгаришларни кўрсатиб беради...»<sup>1</sup>. Шу сабабли визуализациянинг коронар артериялар ва миокарднинг патологик ўзгаришлари ташхисида МСКТ ва МРТ замонавий усулларининг қўлланилиши замонавий тиббий радиологиянинг хал қилиниш лозим бўлган долзарб муаммоларидан биридир.

Жаҳонда коронар артериялар ва миокарднинг патологик ўзгаришлари ташхисида МСКТ ва МРТ замонавий усулларининг қўлланилиши борасида қатор илмий тадқиқотлар олиб борилмоқда. Бу борада коронар артериялари кальцинозининг ҳудудий хусусиятларини компьютер томографияси, стенозлар ва коронар артериялари нуқсонларини ноинвазив ташхислаш, стенозловчи жараёнлар жойлашувини ташхислашда мультиспирал компьютер томографиясининг имкониятларини, турли компьютер томографлари детекторлари миқдорига боғлиқ ҳолда коронар артериялари визуализацияси сифатини, миокард чап қоринчасининг динамик КТ-перфузияси услубиётини компьютер томографияси ёрдамида ишлаб чиқиш самардорлигини оширишга қаратилган илмий изланишларни амалга ошириш алоҳида аҳамият касб этади.

---

<sup>1</sup> Корок Е. В., Сумин А. Н. Сложности в диагностике обструктивных поражений коронарных артерий: роль неинвазивных тестов // Комплексные проблемы сердечно-сосудистых заболеваний. – 2019. – Т.8 №1. – С. 70-79

Мамлакатимизда юрак-қон томир тизими касалликларини эрта ташхислаш ва самарали даволаш, олдини олиш ва асоратларини камайтиришга қаратилган вазифалар юклатилган. Бу борада «...Мамлакатимизда аҳолига кўрсатилаётган тиббий ёрдамнинг самарадорлиги, сифати ва оммабоплигини ошириш, шунингдек, тиббий стандартлаштириш тизимини шакллантириш, ташхис қўйиш ва даволашнинг юқори технологик усулларни жорий қилиш, патронаж хизмати ва диспансеризациянинг самарали моделларини яратиш орқали, соғлом турмуш тарзини қўллаб-қувватлаш ва касалликларни профилактика қилиш...»<sup>1</sup> каби вазифалари белгиланган. Шундан келиб чиққан ҳолда коронар артериялар ва миокарднинг патологик ўзгаришлари ташхисда МСКТ ва МРТ замонавий усулларининг қўлланилишига қаратилган йўналишдаги илмий тадқиқотларни амалга ошириш мақсадга мувофиқдир.

Ўзбекистон Республикаси Президентининг 2017 йил 7 февралдаги ПФ–4947-сон «Ўзбекистон Республикасини янада ривожлантириш бўйича Ҳаракатлар стратегияси тўғрисида»ги, 2018 йил 7 декабрдаги ПФ–5590-сон «Ўзбекистон Республикаси соғлиқни сақлаш тизимини тубдан такомиллаштириш бўйича комплекс чора-тадбирлари тўғрисида» Фармонлари, 2017 йил 20 июндаги ПҚ–3071-сон «Ўзбекистон Республикаси аҳолисига 2017–2021 йилларда ихтисослаштирилган тиббий ёрдам кўрсатишни янада ривожлантириш чора-тадбирлари тўғрисида», 2017 йил 4 апрелдаги ПҚ–2866-сон «2017–2021 йилларда Ўзбекистон Республикасида онкология хизматини янада ривожлантириш ва аҳолига онкологик ёрдам кўрсатишни такомиллаштириш чора-тадбирлари тўғрисида» қарорлари ҳамда мазкур фаолиятга тегишли бошқа меъёрий-ҳуқуқий ҳужжатларда белгиланган вазифаларни амалга оширишга мазкур диссертация тадқиқоти муайян даражада хизмат қилади.

**Тадқиқотнинг республика фан ва технологиялари ривожланишининг устувор йўналишларга мослиги.** Мазкур тадқиқот республика фан ва технологиялар ривожланишининг VI. «Тиббиёт ва фармакология» устувор йўналишига мувофиқ бажарилган.

**Диссертация мавзуси бўйича хорижий илмий тадқиқотлар шарҳи<sup>2</sup>.** Коронар артериялар ва миокарднинг патологик ўзгаришлари ташхисда МСКТ ва МРТ замонавий усулларининг қўлланилишини

---

<sup>1</sup>Ўзбекистон Республикаси Президентининг 2018 йил 7 декабрдаги 5590-сон «Соғлиқни сақлаш тизимини тубдан такомиллаштириш бўйича комплекс чора-тадбирлар тўғрисида»ги Фармони

<sup>2</sup> Диссертация мавзуси бўйича хорижий илмий-тадқиқотлар шарҳи [www.washington.edu](http://www.washington.edu), [www.ku.edu](http://www.ku.edu), [www.atlantaoralpathology.com](http://www.atlantaoralpathology.com), [www.unisr.it](http://www.unisr.it), [www.unipv.it](http://www.unipv.it), [www.uksh.de](http://www.uksh.de), [www.keio.ac.jp](http://www.keio.ac.jp), [www.ico.gencat.cat](http://www.ico.gencat.cat), [www.uoa.gr](http://www.uoa.gr), [www.ufsc.br](http://www.ufsc.br), [www.yonsei.ac.kr](http://www.yonsei.ac.kr), [www.sydney.edu.au](http://www.sydney.edu.au), [www.jazanu.edu.sa](http://www.jazanu.edu.sa), [www.rims.edu.in](http://www.rims.edu.in), [www.rnioi.ru](http://www.rnioi.ru), [www.cancercenter.uz](http://www.cancercenter.uz), [www.toshvilonko.uz](http://www.toshvilonko.uz); [www.ncbi.nlm.nih.gov/pubmed](http://www.ncbi.nlm.nih.gov/pubmed), [www.who.int](http://www.who.int), [www.nhlbi.nih.gov](http://www.nhlbi.nih.gov), <https://theaosr.org>, [www.rsna.org](http://www.rsna.org), [www.myesr.org](http://www.myesr.org), <https://academic.oup.com/ehjcmaging>, <https://www.uv.cl>, <https://www.escardio.org>, <https://en.ankara.edu.tr>, <https://english.njmu.edu.cn>, <https://www.unipage.net>, <https://www.uq.edu.au>, <http://bundang.chamc.co.kr>, <https://www.clinicauandes.cl>. сайтлар асосида ишлаб чиқилган

такомиллаштиришга қаратилган илмий тадқиқот ишлар йўналтирилган илмий изланишлар жаҳоннинг қатор илмий марказлари ва олий таълим муассасаларида, жумладан: University of Washington, (АҚШ); University Vita-Salute, University of Pavia (Италия); Keio University (Япония); Catalan Institute of Oncology (Испания); Federal University of Santa Catarina (Бразилия); Yonsei University США, University Bundang Medical Center (Жанубий Корея); University of Sydney (Австралия); Jazan University (Саудия Арабистони); Regional Institute of Medical Sciences (Ҳиндистон); HELIOS University Hospital, German Heart Centre Munich (ГФР), LHK-Univ. Klinikum Graz (Австрия), Cleveland Clinic (АҚШ), Mayo Clinic (АҚШ), University of Tokyo (Япония), Universidad de Valparaíso (Чили), Institute of Cardiovascular Disease (Италия), Ankara University (Туркия), Nanjing Medical University (Хитой), Karolinska Institutet (Швеция), University of Queensland (Австралия), Milano-Clinica Universidad de los Andes (Чили); А.Н.Бакулев номидаги Юрак-томир жарроҳлигининг миллий тиббий тадқиқот марказида (Россия Федерацияси), А.Л.Мясников номидаги Кардиология миллий тиббий тадқиқот марказида (Россия Федерацияси), В.А. Алмазов номидаги Миллий тиббиёт тадқиқот марказида (Россия Федерацияси), Миллий илмий кардиохирургия маркази (Қозоғистон), академиик В.В. Вохидов номидаги Республика ихтисослаштирилган жарроҳлик илмий-тадқиқот тиббиёт марказида (Ўзбекистон) олиб борилмоқда.

Коронар артериялар ва миокарднинг патологик ўзгаришлари ташхисида МСКТ ва МРТ замонавий усулларининг қўлланилишини такомиллаштириш борасида олиб борилган илмий тадқиқотлар асосида қатор натижалар олинган, жумладан: меърий коронар артерияларда инфаркт миокардга шубҳаланганда ангиография натижасида магнит резонанс томография билан касалликни эрта ва аниқ ташхисланган (Universidad de Valparaíso, Чили); коронар артериялар қон ўтишининг тўхтаганлиги ва томирлар сиқилишини ўткир коронар синдром натижалари асосида МРТ натижалари асосида исботланган (HELIOS University Hospital, Германия); коронар артерияларнинг ёрилганда ангиография усулида миокарднинг перфузиясини баҳолаш (Ankara University, Туркия); қон оқимининг инвазив фракцион захираси плюс инвазив коронар ангиография билан солиштирилганда бир мартали зўриқиш билан юракни компьютер томографиясида миокард перфузияси ва коронар артерияларни бир марта баҳолашнинг ташхисий аниқлиги исботланган (Institute of Cardiovascular Disease (Италия); бронхоскопияда коронар артерияларнинг обструктив касалликларисиз бўлган беморларда миокард инфарктини ташхислаш ва башоратлаш тартиби ишлаб чиқилган Nanjing Medical University (Хитой); обструктивсиз коронар артерияли миокард инфарктида юракнинг магнит резонанс томографияси янги баённомасининг янги варианты (MINOCA) ишлаб чиқилган Karolinska Institutet (Швеция); тропонин-мусбат нообструктив коронар артериялар ва обструктив бўлмаган коронар артерияли миокард инфарктини ташхислашда КТ ҳамда МРТ нинг ўрни баҳоланган

University of Queensland (Австралия); коронар артериялар ва миокарднинг патологик ўзгаришлари ташхисида МСКТ ва МРТ замонавий усулларининг қўлланилишини такомиллаштириш усуллари, даволаш ва прогнозлаш тартиби ишлаб чиқилган (академик В.В. Вохидов номидаги Республика ихтисослаштирилган жарроҳлик илмий-тадқиқот тиббиёт маркази, Ўзбекистон).

Дунёда коронар артериялар ва миокарднинг патологик ўзгаришлари ташхисида МСКТ ва МРТ замонавий усулларининг қўлланилишини такомиллаштиришни илмий асослаш бўйича қуйидаги устувор йўналишларда илмий тадқиқотлар олиб борилмоқда, жумладан, коронар артериялари реваскуляризациясидан ҳамда аортал клапаннинг ремоделланишидан аввал ва кейин, миокарднинг перфузион тадқиқоти натижаларининг таҳлилини асослаш; коронар артериялар нуқсонлари ва ривожланиш вариантларини ташхислашда МСКТ ва МРТ имкониятларини асослаш; юрак ишемик касаллиги бўлган беморларда миокард зарарланишини ташхислашда юрак МРТси имкониятларининг таҳлилини асослашни такомиллаштириш; эталон стандарт сифатидаги анъанавий инвазив коронар ангиографияси билан қиёслашда МР-коронаграфия (МР-КА) нинг ташхислаш кўрсаткичларини асослаш; МР-вентрикулография натижаларини КТ-вентрикулография ва эхокардиография кўрсаткичлари билан таққослашни такомиллаштириш.

**Муаммонинг ўрганилганлик даражаси.** Сўнгги йилларда МДХ мамлакатларида коронар артериялар ва юрак зарарланишини ташхислаш муаммоларига бағишланган бир қатор тадқиқотлар ўтказилган (Железняк И.С., 2014; Джураева Н.М., 2017; Даутов Т.Б. ва ҳаммуалиф., 2019). Сўнгги ўнйиллик компьютер ва магнит-резонанс томография каби юрак ва томирлар визуализациясининг паст хавфга эга бўлган услубини мунтазам ривожланиши ва амалиётга жорий қилиниши билан тавсифланади. ЮИК ни ташхис қилишнинг устувор услубларидан бири МСКТ-коронароангиография (МСКТ-КА) бўлиб, турли тадқиқотчиларнинг маълумотига кўра, ташхислаш аниқлиги 95% га тенгдир (Фуженко Е.Е. ва ҳаммуалиф., 2017, Liang J. et al., 2017). Мазкур услубни амалга оширилишида янгича ёндашувларнинг жорий қилиниши уни ташхислаш инвазив КАГ нинг истиқболли муқобили сифатида кўриб чиқишга асос бўлди. ЮИК беморларини текширишнинг бошқа замонавий ва хавфсиз тадқиқоти магнит-резонанс томография (МРТ) ҳисобланади. Сўнгги ўнйилликдаги клиникагача ва клиник тадқиқотларнинг катта миқдори МРТ нинг юрак касалликларини ташхис қилишдаги юқори самарадорлигини исботлади (Уцумуева М.Д. ва ҳаммуалиф., 2018; Dastidar A.G. et al., 2020). Greenwood 2016 й. маълумотларига кўра, NICE тавсияларига нисбатан МРТ ни амалга ошириш натижасида ангиография зарурати 79% га пасайган.

Мамлакатимизда юракнинг турли омиллар таъсирида юзага келадиган ўзгаришларини самарали ташхислаш ва самарали даволаш тизимини ташкиллаштириш, ўткир ва сурункали касалликларни асоратларни олдини



олиш ва беморларни умр кўриш давомийлигини узайтириш борасида қатор илмий тадқиқотлар олиб борилган (Курбонов Р.Д. ва ҳаммуалиф., 2019, Каримов Ш.И. ва ҳаммуалиф., 2020, Назиров Ф.Г. ва ҳаммуалиф., Гадаев А.Г. ва ҳаммуалиф., 2021) бироқ, коронар артериялар ва миокарднинг патологик ўзгаришлари ташхисида МСКТ ва МРТ замонавий усулларининг қўлланилиши борасидаги натижалар ўзининг ечимини топмаган.

Шуни айтиш керакки, маҳаллий адабиётларда ЮИК да миокарддаги структурал ва функционал ўзгаришларни ташхислашда МРТ имкониятлари етарлича ёритилмаган. Ўзбекистон Республикасида контрастли юрак МРТ услубиёти кенг тарқалмаган, бу эса кардиологлар ва нур ташхиси мутахассисларида услубнинг ташхислаш имкониятлари тўғрисида ахборот етишмовчлиги билан асосланган.

Юқоридагиларни инобатга олган ҳолда юрак ишемик касалликларини ташхислашни оптималлаштириш, тизимга солиниши ва юрак ва коронар артериялари МСКТ ва МРТ сининг асосий услубий ёндашувларини ишлаб чиқишда илмий тадқиқотларни ўтказиш заруратини тақозо этади.

**Диссертация тадқиқотининг диссертация бажарилган илмий тадқиқот муассасасининг илмий–тадқиқот ишлари режалари билан боғлиқлиги.** Диссертация тадқиқоти В.Вохидов номидаги Республика ихтисослаштирилган жарроҳлик илмий-амалий тиббиёт маркази, UMIT – Private University for Health Sciences, Medical Informatics and Technologyнинг илмий тадқиқот ишлари режасига мувофиқ №А-СС-2021-209 «Миокард перфузияси ва коронар артериялардаги атеросклеротик ўзгаришларни МСКТ ангиогорфия текшириш усулларини янги баённомаларини яратиш йўли билан юрак ишемик касаллиги ва ортикча тана вазнига эга бўлган беморларни даволаш тақдирини аниқлаш ва ташхислаш технологиясини ишлаб чиқиш» мавзусидаги илмий лойиҳа доирасида (2018-2022 йй) бажарилган.

**Тадқиқот мақсади** коронар артериялари ва миокард патологиялари бўлган беморларни мультиспирал компьютер томография ва магнит резонанс томографияси ёрдамида комплекс ташхислаш самарадорлигини такомиллаштиришдан иборат.

**Тадқиқот вазифалари:**

коронар артериялари кальцинозининг худудий хусусиятларини компьютер томографияси услуби ёрдамида баҳолаш;

стенозлар ва коронар артериялари нуқсонларини ноинвазив ташхис қилиш, стенозловчи жараёнлар жойлашувини ташхис қилишда мультиспирал компьютер томографиясининг имкониятларини баҳолаш;

турли компьютер томографлари детекторлари миқдорига боғлиқ ҳолда коронар артериялари визуализацияси сифатини баҳолаш ва қийслаш;

миокард чап қоринчасининг динамик КТ-перфузияси услубиётини компьютер томографияси ёрдамида ишлаб чиқиш;

миокарднинг ревазуляризациясидан аввал ва кейин, аортал клапаннинг ремоделланишидан аввал ва кейин, перфузион тадқиқоти натижаларининг таҳлилини ўтказиш;

коронар артериялар нуқсонлари, ривожланиш вариантлари ва юрак шишларини ташхислашда МСКТ ва МРТ имкониятларини баҳолаш;

юрак ишемик касаллиги бўлган беморларда миокард зарарланишини ташхислашда юрак МРТ си имкониятларининг таҳлилини ўтказиш;

эталон стандарт сифатидаги анъанавий инвазив коронар ангиографияси билан қиёслашда МР-коронаграфия (МР-КА) нинг ташхислаш кўрсаткичларини баҳолаш;

МР-вентрикулография натижаларини КТ-вентрикулография ва эхокардиография кўрсаткичлари билан таққослаш.

**Тадқиқотнинг объекти** сифатида В.Воҳидов номидаги Республика ихтисослаштирилган жарроҳлик илмий-амалий тиббиёт маркази, Республика илмий шошилинич тез тиббий ёрдам маркази ва «Fedorovich Klinikasi»да 2012-2018 йиллар давомида юрак ишемик касаллигига тахмин қилинган 1590 нафар беморлар, аортал клапан патологияси бўлган 17 нафар, миокардит, кардиомиопатия, юрак шишлари ва турли нуқсонлари тахмин қилинган 25 нафар беморлар олинган.

**Тадқиқотнинг предмети** сифатида коронар артериялар ва миокарднинг патологик ўзгаришлари ташхисида МСКТ ва МРТ замонавий усулларининг қўлланилиши контрастсиз ва вена ичига контраст суюқлик қуйилган ҳолатдаги рентген компьютер ва магнит-резонанс томография, эхокардиография, коронароангиография тадқиқотлари натижасида юракдаги ўзгаришларни баҳолаш материаллари олинган.

**Тадқиқотнинг усуллари.** Иш жараёнида клиник, биокимёвий, инструментал (МСКТ, МРТ, ЭхоКГ, КАГ) ва статистик усулларидан фойдаланилган.

**Тадқиқотнинг илмий янгилиги** қуйидагилардан иборат:

коронар артериялари кальцинозининг худудий хусусиятлари европалик беморларга нисбатан, эркаларда - 233,6 ва аёлларда - 114,8 ни, Ўзбекистон туб аҳолисининг коронар кальций индекси камроқ намоён бўлган, эркаларда—89,3 ва аёлларда – 58,8ни тенглиги асосланган;

коронар артериаларнинг стентланган ва кучли намоён бўлган кальциноз сегментларида ҳам 64-кесимли (66% ва 74%) ва 256-кесимли (75% ва 83%) МСКТ-коронарография услубининг ташхислаш аниқлиги пасайиши исботланган;

тамоийл контраст суюқликни юбориш ва нур туфайли зўриқишни пасайтириш натижасида чап қоринча миокардини динамик КТ-перфузиясини баҳолашнинг янги усули ишлаб чиқилган (№ IAP 06232);

юрак мультипараметрик МРТ сини комплекс қўллаш орқали миокарднинг ҳаётчанлиги ва қисқариш фаолиятини баҳолаш имконини бериши ҳамда МРТ бўйича шикастланган миокард соҳалари ЭКГ, ЭхоКГ натижаларига кўра зарарланиш локализациясига тўғри келиши асосланган;

МР-коронарография 87,5% юқори сезувчанликка ва 95,8% ўзига хосликка эга эканлиги исботланган, бу таркибида йод бўлган КТ-контраст воситаларига аллергияси бор беморларда коронар артерия стенози даражасини баҳолашнинг муқобил усули исботланган;

чап қоринча қисқарувчи функциясини КТ-вентрикулография услуги орқали ҳисоблаш МР-вентрикулографиядан кам эмаслиги исботланган.

**Тадқиқотнинг амалий натижалари** қуйидагилардан иборат:

МСКТ маълумотига кўра атеросклеротик пиллакчалар коронар артерияларнинг кўпроқ проксимал сегментларирда жойлашиши баҳоланган;

киёсий жихатдан, олд пасаювчи артерия ва унинг шохларида пиллакчалар аксарият ҳолларда топилиши (46%) илмий изоҳланган;

юрак ишемик касалликнинг турли шакллари бўлган беморларда МСКТ-КАни қўллашнинг мақсадга мувофиқлиги исботланди. Компьютер томографиясини қўллаш коронар артерияларнинг стенозланиши жойлашуви ва даражасини баҳолаш, деворлар юпқалашиши ва гипертрофиясини ҳамда чап қоринчанинг функционал кўрсаткичларини баҳолаш имконини берган;

магнит-резонанс томографияни қўллаш орқали чап қоринчанинг қисқарувчи функциясини, миокарднинг ҳаётчанлиги баҳолаш, инфарктдан кейинги кардиосклероз ва миокард яллиғланишли зарарланиши изоҳланган;

Ўзбекистон Республикаси туб аҳолисида коронар кальцинознинг перцентиль индекси ҳисобининг ишлаб чиқилган жадвали келажакда коронар ҳолатлар хавфини баҳолаш жараёнини яхшилашга ёрдам берган. Аввал миокард ишемиясининг юзага келиш хавфини баҳолашда Европа ва Япония аҳолисига мўлжалланган меъёрий кўрсаткичлар қўлланилган, бу эса бизнинг аҳолимиз билан етарлича боғланмаган;

ишлаб чиқилган динамик миокард КТ-перфузияси услугиёти қўлланиладиган контраст модданинг концентрация пасайиши ва рентген найчада қувват пасайиши эҳтимолида олинган суратларнинг сифатини сақлаб қолишни таъминлаш, натижада беморга нурланиш таъсири камайиши кузатилган;

компьютер ва магнит-резонанс томографиянинг клиник амалиётга кенг жорий этилиши миокард ва коронар артериялар ҳолатини баҳолаш самарадорлигини ошишига ва анъанавий КАГ ўтказилишига кўрсатмаларни чеклаган;

олинган тадқиқот натижалари юрак-томир жарроҳлари, кардиологлар амалиётда, нур диагностикасида ва миокард реваскуляризациясидан кейин жарроҳликдан кейинги узоқ муддатда динамик кузатувда қўлланилиши мумкинлиги тавсия қилинган.

**Тадқиқот натижаларининг ишончлилиги.** Тадқиқотда қўлланилган назарий ёндашув ва усуллар, олиб борилган текширувларнинг услубий жихатдан тўғрилиги, текширилган беморлар сонининг етарлилиги, тадқиқотда қўлланилган замонавий ўзаро бир-бирини тўлдирувчи клиник, биокимёвий, инструментал ва статистик тадқиқот усулларида коронар артериялар ва миокарднинг патологик ўзгаришлари ташхисида МСКТ ва

МРТ замонавий усулларининг қўлланилишини такомиллаштириш тартиби халқаро ҳамда маҳаллий тажрибалар билан таққослангани, хулоса ҳамда олинган натижаларнинг ваколатли тузилмалар томонидан тасдиқланганлиги билан асосланди.

**Тадқиқот натижаларининг илмий ва амалий аҳамияти.** Тадқиқот натижаларининг илмий аҳамияти юрак ишемик касаллигини ташхислаш ва олдини олишни оптималлаштириш, юрак касалликларини замонавий услубий ёндашувлар орқали маҳаллий туб аҳолиси орасида коронар артериялар кальцинозининг тарқалганлик даражаси аниқлашда ва МР-КА, 64-кесимли, 256-кесимли МСКТ-КА томографларининг КАГ кўрсаткичлари билан қиёслаш орқали ташхисотий аниқлиги белгилаб олиниши билан изоҳланади.

Тадқиқот натижаларининг амалий аҳамияти коронар артериялар кальцинозининг ташхисланган хусусиятларини ҳисобга олиш, юрак ишемик касалликларини аввал ташхислаш ва хавф гуруҳларини шакллантиришда фойдаланиш, чап қоринча КТ-перфузиясининг ишлаб чиқилган услубиёти қўлланилиши ЮИК ва аортал клапан патологиялари беморларида миокард ҳолатини баҳолаш самарадорлигини яхшилаш имконини берганлиги билан изоҳланади.

**Тадқиқот натижаларининг жорий қилиниши.** Коронар артериялар ва миокарднинг патологик ўзгаришлари ташхисида МСКТ ва МРТ замонавий усулларининг қўлланилишини такомиллаштириш бўйича олинган илмий натижалар асосида:

«Чап қоринча миокарди перфузиясини баҳолаш усули» бўйича Ўзбекистон Республикаси Интеллектуал мулк агентлигининг ихтирога патенти олинган (№IAP 06232, 2020). Натижада ушбу усул чап қоринча миокардидаги ўзгаришларини самали ташхислаш ва даволаш самарадорлигини ошириш имконини берган;

юрак ишемик касаллигини ташхислашда коронар артерияларни контрастли компьютер томографияси ёрдамида ташхислашга қаратилган илмий натижалар асосида «Коронар артерияларни контрастли компьютер томографияси юрак ишемик касаллиги диагностикаси» услубий тавсиянома тасдиқланган (Соғлиқни сақлаш вазирлигининг 2021 йил 5 майдаги 8 н-р/671-сон маълумотномаси). Натижада коронар артерияларни контрастли компьютер томографияси амалга ошир орқали юрак ишемик касаллиги эрта ташхислаш орқали беморларни даволашнинг самарадорлигини ошириш ва ҳаёт сифатини яхшилаш имконини берган;

коронар артериялар ва миокарднинг патологик ўзгаришлари ташхислашда МСКТ ва МРТ замонавий усулларининг қўлланилишини такомиллаштириш бўйича олинган илмий натижалар соғлиқни сақлаш амалиётига, жумладан, В.Вохидов номидаги Республика ихтисослаштирилган жарроҳлик илмий-амалий тиббиёт маркази, Республика ихтисослаштирилган кардиология илмий-амалий тиббиёт маркази, Республика спорт тиббиёти илмий-амалий маркази ҳамда МЧЖ «Fedorovich

Klinikasi» радиология ва ПЭТ/КТ ташхислаш бўлимларининг клиник амалиётга жорий қилинган (Соғлиқни сақлаш вазирлигининг 2021 йил 21 сентябрдаги 8 н-з/300-сон маълумотномаси). Олинган илмий натижаларнинг амалиётга жорий қилиниши юрак ишемик касалликларни нур билан ташхислашда динамик контраст билан компьютер томографиясини қўллаш орқали, динамик перфузияли юрак компьютер томографиясини ўтказиш миокардиал қон оқими кўрсаткичлари, жарроҳлик амалиёти натижалари, аортал клапани протезланган ( $75 \pm 16$  мл/100гр/дақ дан  $80 \pm 15$  мл/100гр/дақ гача  $p < 0,001$ ) ва миокард ревазуляризация қилинган ( $66 \pm 19$  мл/100гр/дақ дан  $75 \pm 19$  мл/100гр/дақ гача  $p < 0,001$ ) беморларда миокард перфузияси кўрсаткичларининг ошишини, касалликни ташхислашга сарфланадиган маблағлар миқдорини камайтириш ҳамда беморларга нур таъсири камайтириш имконини берган.

**Тадқиқот натижаларининг апробацияси.** Мазкур тадқиқот натижалари 10 илмий–амалий анжуманларда, жумладан 6 та халқаро ва 4 та республика илмий–амалий анжуманларида муҳокамадан ўтказилган.

**Тадқиқот натижаларининг эълон қилинганлиги.** Диссертация мавзуси бўйича жами 29 та илмий иш чоп этилган бўлиб, шулардан Ўзбекистон Республикаси Олий аттестация комиссиясининг диссертациялар асосий илмий натижаларини чоп этиш тавсия этилган илмий нашрларда 12 та мақола, жумладан, 7 таси республика ва 5 таси хорижий журналларда нашр этилган.

**Диссертациянинг тузилиши ва ҳажми.** Диссертация таркиби кириш, олти боб, хулоса ва фойдаланилган адабиётлар рўйхатидан ташкил топган. Диссертациянинг ҳажми 175 бетни ташкил этган.

## ДИССЕРТАЦИЯНИНГ АСОСИЙ МАЗМУНИ

**Кириш** қисмида диссертация мавзусининг долзарблиги ва зарурияти асосланган, тадқиқотнинг мақсади ва вазифалари, объекти ва предметлари тавсифланган, республика фан ва технологиялари ривожланишининг устувор йўналишларига мослиги кўрсатилган, тадқиқотнинг илмий янгилиги ва амалий натижалари баён қилинган, олинган натижаларнинг ишончлилиги асосланган, уларнинг назарий ва амалий аҳамиятлари очиб берилган, тадқиқот натижаларини амалиётга жорий қилиш рўйхати, ишнинг апробацияси натижалари, нашр қилинган ишлар ва диссертациянинг тузилиши бўйича маълумотлар келтирилган.

Диссертациянинг «**Миокард ва коронар артерияларнинг морфо-функционал ўзгаришлари ташхисланишида визуализациясининг замонавий талқини**» деб номланган биринчи бобида юрак ишемик касаллигини ташхислаш тўғрисида батафсил таҳлил, умулаштириш ва тизимлаштириш амалга оширилди. Мазкур муаммога қаратилган маҳаллий ва хорижий адабиётлар ўрганилди, коронар артериялар ва юрак зарарланишларини ташхислашнинг замонавий ҳолати кўриб чиқилди, кейинги қарорларни талаб қилувчи долзарб масалалар жамланди. Адабиётлар

бўйича ўтказилган таҳлил натижасида илмий тадқиқотнинг мақсади ва вазибалари аниқлаб олинди.

Диссертациянинг «**Коронар артериялар ва миокарднинг патологик ўзгаришлари таҳлисида МСКТ ва МРТ замонавий усулларини қўллашни баҳолаш материал ва усуллари**» деб номланган иккинчи бобида иккинчи бобида клиник материал ва қўлланилган тадқиқот услубларининг умумий тавсифи келтирилган. Ишнинг мақсад ва вазибаларига мувофиқ 2011-2018 йиллар оралиғида 1590 нафар беморга МСКТ-коронароангиография (МСКТ-КА) тадқиқоти амалга оширилди. Улардан 80 нафарида КАГ миокарднинг кейинги ревазуляризацияси ўтказилди. Аортал клапани патологияси, ёки юрак ишемик касаллиги бўлган 35 нафар беморга динамик КТ-перфузион тадқиқот амалга оширилди, ушундан 19 нафарида жарроҳлик амалиётидан аввал ва кейин ўтказилган. Юрак МРТ си 60 нафар беморда ўтказилган. Текширувдан ўтган беморлар тавсифлари 1-жадвалда келтирилган.

### 1-жадвал

#### Ўрганилаётган аҳолининг клиник тавсифлари (n=1590)

Кўрсаткичлар*	Маълумотлар
Эркаклар	1133 (71,3%)
Эркак ёши, ёш	52,4 ± 10,6
Аёл ёши, ёш	57,5 ± 9,9
Хавф омиллари	
Семизлик (ТВИ ≥30кг/м <sup>2</sup> )	221 (14%)
Гиперхолестеринэмия	652 (42,3%)
Чекиш	341 (22,1%)
АГ	596 (38,7%)
ҚД	163 (10,6%)
ЮИК бўйича оилавий анамнез	324 (21%)
ЮИК претест эҳтимоли	
Паст	127 (8%)
Оралик	1288 (81%)
Юқори	175 (11%)
Анамнезида МИ бўлиб ўтган	172 (10,8)

\* Кўрсаткичлар сон кўринишидаги (%)ва ўргача бирликлар ±СО кўринишидаги маълумотлардан иборат бўлди. МИ – миокард инфаркти, ТВИ – тана вазни индекси

Тадқиқот режаси бўйича, дастлабки босқичда коронар кальциноз индекси (ККИ) ҳисоблаш учун беморларга контраст моддасиз МСКТ сканерлаш ўтказилди.

Иккинчи босқичда МСКТ-КА амалга оширилди. Ретроспектив ЭКГ-синхронизацияни қўллаш орқали сканерлашнинг стандарт баённомаси қўлланилди. МСКТ-КА 64- ва 256-кесимли КТ-сканерларни қўллаш орқали

бажарилди. Бемор вазнига боғлиқ ҳолда, болвос ҳолатда ион бўлмаган контраст модданинг 60-100 мл автоматик инжектор ёрдамида юборилди.

Маълумотларнинг кейинги ишлови иш станциясида бажарилди, бу ерда мультипланар реконструкциялар бўйича тузилма детализацияси, атеросклеротик тошма узунлиги, стенознинг диаметри, ва майдони сифатидаги даражаси ҳисоби ўтказилди. Коронар шохланиш ҳолатини баҳолаш билан баробар юрак МСКТ си клапан тузилмаларини баҳолаш, миокард зарарланишини аниқлаш (чандиклар, аневризмалар, гипертрофиялар), юрак бўшлиқлари ва перикард ҳолати аниқлаб олинди.

Юрак МРТ си 2014-2018 йиллар оралиғида 60 нафар беморда ўтказилган. Юрак МРТ тадқиқотида ҳаракатдаги юрак тасвирини олиш, ҳамда суратлар олиш имконини берадиган кардиосинхронизацияни қўллаш орқали сканерлашнинг бир неча стандарт кетма кетлиги қўлланилди. Услуг юрак цикллари турли фазаларида аниқ ва юқори даражада чап ва ўнг қоринчаларнинг глобал ва ҳудудий қисқариш ҳажмларини баҳолаш имконини берди. Қоринчалар деворчаларининг ҳаракатланиши (гипо-, дис-, акинезия), уларнинг қалинлиги, чўзилиши, шу жумладан инфаркт соҳасида, анатомик нуқсонлар, аневризмалар ва юрак бўшлиғида тромблар мавжуд бўлиши баҳоланди.

Миокард перфузиясини тадқиқот қилиш учун юрак ва миокард камералари орқали контраст болвоснинг динамик ўтиши жараёнида маълумотлар йиғини қўлланилди. Мазкур услуб гадопентета кислотаси асосидаги контраст моддани қўллаш орқали амалга оширилади, модда инфаркт ёки чандикли тўқималар соҳасида тўпланеди.

МР-коронароангиография (МР-КА) да эркин процессиянинг сегментланган, мувозанатланган ва турғун кетма кетликда қўлланилиши (SSFP) билан кўпқатламли сканерлашдан иборат бўлди. Коронар артериялар визуализацияси учун реконструкция бўлган барча тасвирларнинг мультипланар қайта форматланиши амалга оширилди.

КАГ тадқиқотда референс стандарт сифатида хизмат қилди. 80 нафар тадқиқот иштирокчиларига МСКТ-КА дан кейин 1-2 ой давомида ва 20 нафар беморга МР-КА дан кейин стандарт баённомали КАГ амалга оширилди.

Олинган натижаларга статистик равишда Стьюдент t-мезони қўллаш орқали вариацион статистиканинг стандарт услублари ёрдамида «Statica 6.0» дастури бўйича персонал компьютерда ишлов берилди. Ўртача катталиклар  $M \pm m$  (ўрта  $\pm$ ўртачанинг ўрта хатоси) кўринишида келтирилди.  $p < 0,05$  да таққосланилаётган намуналар орасида статистик аҳамиятга эга бўлган фарқ борлиги ҳақидда ҳулоса қилинган. Сифат аломатларини қиёслаш жараёни Хи-квадрат тести, Фишер аниқ тести ёрдамида ва ҳақиқатга муносабат юзасидан бажарилди.  $p < 0,05$  статистик аҳамиятга эга бўлган фарқ ҳисобланди.

Диссертациянинг «Ўзбекистон Республикаси ёши катта аҳолиси орасида коронар артериялар кальцинози кўрсаткичлари» деб номланган

учинчи бобида диссертация ишини бажаришнинг биринчи босқичи натижалари келтирилган. Унинг вазифаси коронар артерияларнинг кальцинозини компьютер томографияси услуги ёрдамида ҳисоблашдан иборат.

Аксарият беморларда (КАСТ) кальцинозга учраган атеросклеротик тошмалари кузатилмади ( $n=787$ , 51,1%). Коронар кальциноз индекси (ККИ) паст бўлган беморлар (кўрсаткичлар 1-100 оралиғида) 378 (24,5%) ни ташкил этди. Коронар артерияларнинг енгил намоён бўлган кальцинози (оралиқ 100-400) 211 ҳолатдаги (13,7%) беморларда кузатилди.  $ККИ>400$  бўлган беморлар энг кам миқдорни ташкил этди ( $n=165$ , 10,7%).

Кальцинози нол кўрсаткичга тенг аёл беморлар фоиз нисбатида (65,8%,  $n=295$ ) эркакларга нисбатан (45%,  $n=495$ ) юқорироқ бўлганлар  $p<0,001$ , бироқ далилларга кўра КА кальцинози эркакларда кўпроқ бўлади. Аёлларда коронар артерияларнинг енгил намоён бўлган кальцинози кучли намоён бўлганларига нисбатан деярли 2 марта кўп экани кузатилди (мос равишда, 9,4% ва 4,9%).

Кутилганидек, ноль кўрсаткичли ККИ 40 ёшгача бўлган гуруҳда кузатилган (92,3%). Енгил ва кучли намоён бўлган ККИ кўрсаткичлари катта фоизда 60-69 ёш гуруҳларида (мос равишда, 20% ва 24%) ва 70 ёшдан катта (20% и 21,1%) гуруҳда учраган.

Коронар кальциноз кўрсаткичларидаги фарқлар этник мансубликдаги беморларда ҳам аниқланган. Осиё миллатларига мансуб аксарият эркакларда ККИ нолга тенг бўлган (45,9%,  $n=44$  кўрсаткичи европалик 37,7%,  $n=46$  кўрсаткичига қарши,  $p<0,001$ ). Осиё миллатларига мансуб эркакларда кучли намоён бўлган кальциноз европалик эркакларга нисбатан (15,6%) камроқ учраган (12,8%),  $p=0,003$ .

## 2-жадвал

### Ўзбекистон туб аҳолиси учун ёш ва жинс тоифалари бўйича ККИ ҳисоб перцентили

Эркаклар	Ёш				
	<40	40-49	50-59	60-69	>70
25 перцентиль	0	0	0	17	59
50 перцентиль	0	0	11	126	226
75 перцентиль	0	18	175	478	604
90 перцентиль	0	119	460	1078	1422
Аёллар					
25 перцентиль	0	0	0	0	2
50 перцентиль	0	0	0	0	52
75 перцентиль	0	0	5	59	213
90 перцентиль	0	0	98	263	302

Осиё миллатларига мансуб аёлларда ККИ катта фоиздаги ҳолатларда нолга тенг бўлган (67,5%,  $n=260$ ). Аналогик тенденция европалик аёлларда ҳам кузатилган (55,6%,  $n=35$ ),  $p<0,001$ . Осиё миллатларига мансуб аёлларда



коронар артерияларининг кучли кальцинози (>400) европалик ирққа мансуб инсонларга нисбатан 3 марта камроқ учрагани аниқланган (мос равишда 3,9% ва 11,1%),  $p=0,004$ .

Олинган маълумотларга асосланиб, биз томонимиздан ҳар хил ёш груҳига мансуб бўлган осиелик аҳоли учун коронар кальцинознинг меъерий кўрсаткичлари ишлаб чиқилди (2-жадвалга қаранг).

Диссертациянинг «**Коронар артериялар юрак ўсмаси нуқсонларида МСКТ ва МРТ тадқиқотлари маълумотлари**» деб номланган тўртинчи бобида коронар артериялар ва юрак ўсмалари ривожланишининг нуқсонларини аниқлаш учун МСКТ ва МРТ маълумотларининг ретроспектив таҳлил натижалари келтирилган. Беморларнинг умумий миқдори орасида – 1590 нафар бемордан 52(3,3%) ҳолатда коронар артерияларнинг анатомик вариантлари аниқланган: кучли “мушак кўприкчаси” – 29, конусли артерия – 11, гипоплазия – 5, юқоридан тарк этиш – 4, илгаксимон кўринишдаги деформация – 3. Коронар артериялар нуқсонлари тадқиқотимизда 28 (1,8%) нафар беморда учраган (3-жадвалга қаранг).

## 2-жадвал

### Коронар артериялар нуқсонлари

Нуқсон кўриниши	Миқдори (28)
Тарк этиш нуқсонлари	13
Коронар фистулалар	5
Туғма аневризмалар	3
Ягона КА*	2
Бланд-Уайт-Гарленд синдроми	2
КА атрезияси	1
АА <sup>#</sup> мавжуд эмаслиги	1
юрак бўлмаси деворида ПКА жойлашуви	1

\* КА – коронар артерия, <sup>#</sup> АА – айланиб ўтувчи артерия

Юрак МСКТ ва МРТ си маълумотларини таҳлили давомида юракдаги дастлабки ўсмалар 10 (1590 дан 0,63%да), хавфли ўсма жараёнининг кардиал тарқалиши 5 (0,31%) нафар беморда аниқланган.

Кузатувимизда юрак миксомалари 10 та дан 6 та ҳолатда учраган. Натив КТ-тасвирларда миксомалар пасайган денситометрик кўрсаткичларга эга бўлган, айрим ҳолларда гиперденс майдонлар билан бўлган (қон қуйилишлар ва кальцинация). МР-сигналли тавсифлар Т1-ВИ га гипо- ва изоинтенсив, Т2-ВИ га гиперинтенсив бўлган. Липомалар 2 ҳолатда аниқланган. Липомалар ёғ тўқимасига хос бўлган КТ зичликка (-100 НУ га яқин) ва мр-сигналга хос тавсифларга эга бўлган (гиперинтенсив Т1 ва Т2-ВИ).

Шу билан бирга, папилляр фиброэластома ва рабдомиома каби камдан кам учрайдиган ўсмалар (1 ҳолатдан) ташхисланди. КТ-кардиографияда папилляр фиброэластома – гиподенсив контурлари нотекис тузилмаган эга бўлган. МРТ-кардиографияда худди шу ўсма гипоинтенсив Т1-ВИ, оралик Т2-ВИ ва кино-тартибда сигналли тавсифлар билан намоён бўлган.

Контрастсиз КТ ва МРТ-тасвирларда рабдомиома миокардга нисбатан бир хил зичликдаги ва сигналли тавсифларга эга бўлган.

Юрак бўшлиғидаги тромблар (тиқилмалар) 7 (0,44%), юрак паразитар чурралари 7 (0,44%) нафар беморда аниқланган. Контраст тадқиқотда тромблар қоринча ёки юрак бўлмаси деворчасига ёндош кенг асосда ярим ой шаклида тўлиш нуқсонлари намоён бўлди. Барча ҳолатда паразитар чурраларнинг периферияси бўйлаб, йирик қобик кузатилди. Чурраларнинг денситометрик кўрсаткичлари 0 дан +22 Хаунсфилд бирлиги оралиғида ўзгариб турган. Паразитар чурранинг МРТ да намоён бўлиши T1 да гипоинтенсив тасвирлар ва T2 да гиперинтенсив МР-сигналли тавсифлардан иборат бўлди.

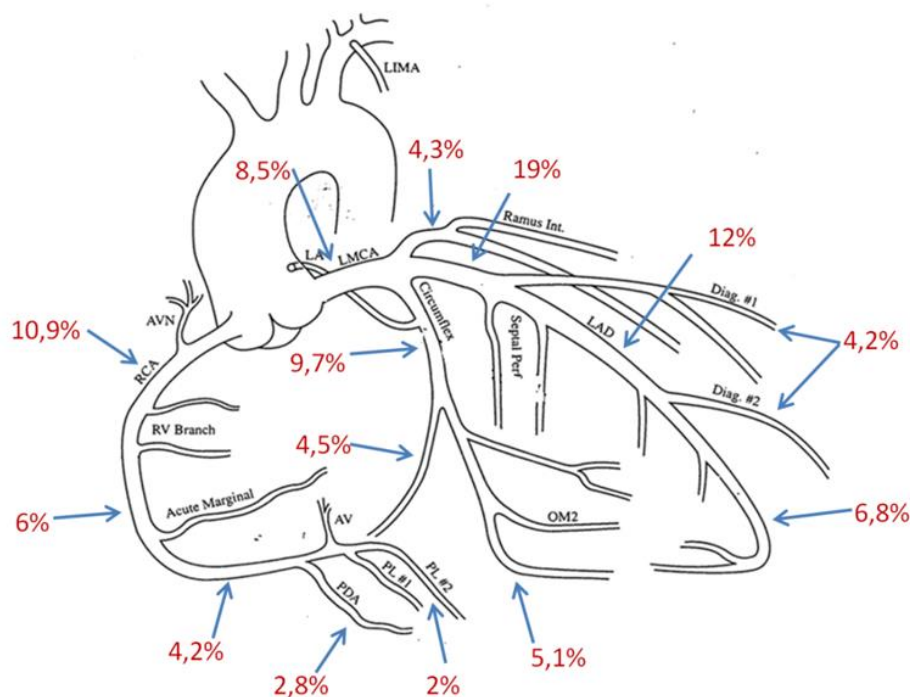
Диссертациянинг «**Юрак ишемик касаллиги тахмин қилинган беморларда юрак ва коронар артериялари компьютер томографияси натижалари**» деб номланган бешинчи бобида юрак ишемик касаллиги маълумотлари ва ҳисоботи тизимига кўра коронар артериялар ҳолатини баҳолаш амалга оширилди (CAD-RADS), 64- ва 256-кесимли МСКТ-КА билан ташхислаш самарадорлигининг қиёсий жиҳатлари ўрганилди, ЧҚ миокардининг динамик КТ-перфузияси натижалари кўриб чиқилди.

Беморларнинг умумий сони - 1590 орасида МСКТ-КА маълумотларига кўра, артерияларнинг стенотик зарарланиши 582 (36,6%) нафар беморда аниқланмаган - CAD-RADS 0. Артериянинг минимал стенози (томир 24% - CAD-RADS 1) 80 (5%) ҳолатда кузатилган, обструктив бўлмаган стеноз (25-49% - CAD-RADS 2) – 416 (26,2%) ҳолатда аниқланган. 236 (14,8%) нафар беморда бир ёки бир неча артерия бўшлиғи ўрта даражадаги торайиши (50-69% - CAD-RADS 3) аниқланган. Артерия стенозининг оғир шакли (CAD-RADS 4a, 4b) мос равишда, 86 (5,4%) ва 97 (6,1%) нафар беморда кузатилган. Коронар артерияларнинг окклюзияси (CAD-RADS 5) 84 нафар (5,3%) беморда аниқланган. 9 (0,6%) ҳолатда олинган тасвирларда динамик ноаниқлик кўринишидаги артефактлар кузатилган ва тадқиқот информатив эмас деб топилди.

МСКТ-КА ёрдамида аниқланган КА атеросклеротик зарарланиши бўлган беморлар гуруҳида 46,3% атеросклеротик пиллакча олд пастга тушувчи артерия ва унинг шоҳларида жойлашган эди, 25,9% ўнг КА да, 19,3%, айланиб ўтувчи КА да ва 8,5% чап КА шоҳида эди. Пиллакчаларнинг сегмент бўйича тарқоқлиги 1-расмда кўрсатилган. Схемали суратдан кўриниб турибдики, стенотик жараён аксарият ҳолларда КА нинг проксимал сегментларида аниқланган.

Мазкур тадқиқотда беморга қаратилган, томирларга доир, сегментларга доир таҳлилларда ташхислаш аниқлиги кўрсаткичлари 64-кесимлига нисбатан 256-кесимли МСКТ-КА ни қўлланганда юқорироқ бўлган. Клиник жиҳатдан янада аҳамиятлироқ бўлган беморга қаратилган таҳлилда, КА да кучли ўзгаришлари бўлган беморлардан бирортаси ҳам салбий бўлиб 256-кесимли МСКТ-КА бўйича янглиш таснифланмаган, бу эса ушбу тадқиқот турини генодинамик жиҳатдан аҳамиятли коронар стенозини истисно қилиш

учун ишончли ҳисобланади. КАГ бўйича баҳолашга мувофиқ, коронар артериясида бир стенози бўлган беморларда 256-кесимли (95%) МСКТ-КА 64-кесимлига (81%) ( $p=0,005$ ) нисбатан яхшироқ ташхислаш аниқлигига эга бўлган. Шу тариқа, КА кучли торайишини аниқлашда 256-кесимли МСКТ-КА аниқроқ бўлади, ва бинобарин, қўшимча, ва эҳтимол, кераксиз инвазив коронар ангиографияни олдини олишда ёрдам беради.



**1-расм. Коронар артерияларнинг сегментларга кўра атеросклеротик зарарланишининг фоизли нисбати**

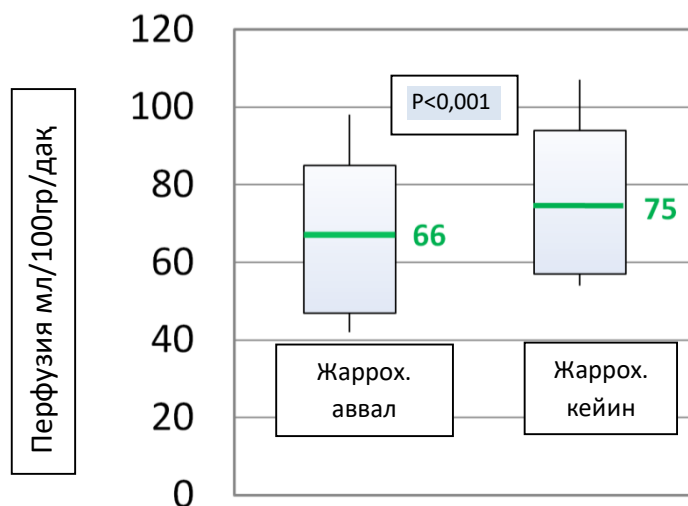
Стентланмаган сегментлар (90% га қарши 95%,  $p<0,001$ ), ва кальцификациясиз сегментлар (93% га қиёсда 98%,  $p=0,003$ ) инобатга олган ҳолда, сегментлар бўйича таҳлил асосидаги 256-кесимли МСКТ-КА нинг ташхислаш аниқлигининг кўрсаткичлари 64-кесимли МСКТ-КА га нисбатан сезиларли даражада яхши бўлди (88% га қарши 94%,  $p<0,001$ ).

Тадқиқот давомида миокарднинг проспектив КТ-перфузияси амалга оширилди, унда 35 нафар аортал клапанида ( $n=17$ ) патология бўлган ва юрак ишемик касаллиги ташхиси қўйилган ( $n=18$ ) беморлар иштирок этди. Улардан 19 нафариди динамик КТ-перфузия жарроҳлик амалиётларидан кейин ҳам ўтказилди.

Аортал клапани патологияси бўлган беморларда ( $n=17$ ) миокарднинг барча сегментлари учун ўртача перфузияси  $74\pm 15$  мл/100гр/дақ ни ташкил этди. Юрак ишемик касаллиги бўлган беморларда ( $n=18$ ) миокарднинг барча сегментлари учун ўртача перфузияси  $69\pm 18$  мл/100гр/дақ ни ташкил этди, бунда инфарктдан кейинги кардиосклероз майдончалари ҳисобга олинмади. ЮИК беморларида коронар артерияларини стентлаш ва шунтлаш ўтказилгандан кейин ( $n=10$ ) миокардиал қон оқимининг  $66\pm 19$  мл/100гр/дақ

дан  $75 \pm 19$  мл/100гр/дақ гача яхшиланиши кузатилди ( $p < 0,001$ ) . Фарқ ўртача 9 мл/100гр/дақ ни ташкил қилди (расм. 2).

Аортал клапани протезлангандан кейинги беморларда ( $n=9$ ) миокардиал қон оқимининг  $75 \pm 16$  мл/100гр/дақ дан  $80 \pm 15$  мл/100гр/дақ гача яхшиланиши кузатилган ( $p < 0,001$ ). Ўртача фарқ 5 мл/100гр/дақ ни ташкил этди.



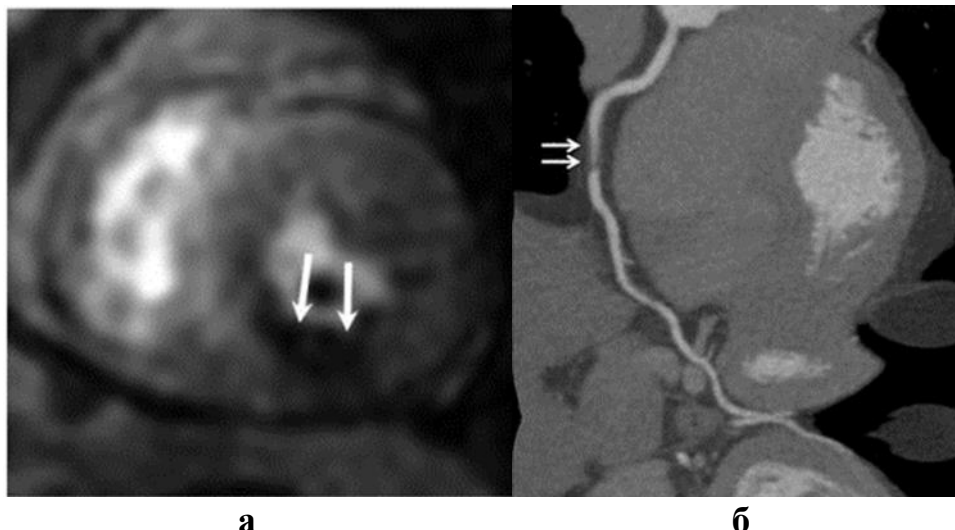
**2-расм. Коронар артерияларини стентлаш ва шунтлаш ўтказилишдан аввал ва кейин ЮИК бўлган беморларда миокард перфузияси кўрсаткичлари**

Диссертациянинг «Юрак ишемик ва ишемик бўлмаган зарарланишида магнит-резонанс томография натижалари. Миокард МР-перфузияси. МР-коронароангиография» деб номланган олтинчи бобида ишемик ва ишемик бўлмаган генездаги миокард зарарланишининг нур аломатлари, перфузион ва МР-коронароангиография маълумотлари кўриб чиқилди.

Тадқиқот давомида 60 нафар беморга юрак магнит-резонанс томографияси ўтказилди. Беморлар қуйидаги гуруҳлар: 1-гуруҳга зўриқиш стенокардияси бўлган беморлар ( $n=25$ ; 41,7%), 2-гуруҳга инфарктдан кейинги кардиосклерози бўлган беморлар ( $n=10$ ; 16,6%) киритилди. 3-гуруҳ миокардит, кардиомиопатия, клапан патологияси, юрак ўсмай ва турли нуқсонларга тахмин қилинган беморлар киритилди ( $n=25$ ; 41,7%).

МРТ-перфузиядан олинган маълумотлар таҳлили шуни кўрсатдики, 1-гуруҳда миокард перфузияси нуқсонлари 25 нафар бемордан 2 тасида кузатилган (8%). Инфарктдан кейинги кардиосклерози бўлган беморларда перфузия нуқсони 4 ҳолатда кузатилган (4/10, 40%). 3-гуруҳда биргина ҳолатда (1/25,4%) юрак бўлмалари аро тўсиғи нуқсони бўлган бемор аёлда миокард перфузиясининг чап қоринча деворчаси бўйлаб кучли пасайиши кузатилди. Бунда 4 ҳолатда перфузия нуқсонлари субэндокардиал бўлимларда кузатилган (расм 3), 3 ҳолатда эса кучли ишемияда юрак мушагининг барча деворлари патологик жараёнга қўшилган.

Юрак МР-перфузияси маълумотларига кўра, инфаркт бошдан кечирган 10 нафар бемор анамнезида шикастланган миокард жойида T1-ВИ да кечроқ бажарилган сканерлашда “кечки кучайиш” феномени кузатилган. Фиброз жараёни 2 дан 6 гача сегментларга таъсир кўрсатган. Шикастланган миокард соҳалари ЭКГ, ЭхоКГ натижалари бўйича шикаст жойлашувига москелган.



**3-расм. Бемор Л. 49 ёш. Даствлабки ташхис: ЮИК. Илк пайдо бўлган стенокардия, а – юрак МРТси, миокард динамик перфузияси. Миокард перфузиясининг чап қоринчанинг қуйи деворчаси соҳасида бузилиши, б – МСКТ-КА. Ўнг коронар артериянинг ўрта сегментининг критик стенозланиши (кўрсаткичлар билан белгиланган).**

Тадқиқотимиз давомида 20 нафар беморга МР-коронароангиография (МР-КА) ўтказилган. Референс диаметри 1,5 мм бўлган коронар сегментлар стенозини аниқлашда МР-КА услуби самарадорлигининг баҳолаш амалга оширилди. Коронар артерияларнинг барча сегментларидан МР-КА да юқори фоиз (280дан 240 ; 85,7%) баҳоланган. Беморга йўналтирилган таҳлилда сезувчанлик (83,7%) ва ўзига хослик (75%) аввал чоп этилган наشريётлар билан қиёслашга муносиб бўлди.

Статистик натижаларга кўра, томирга оид ва сегментга оид таҳлиллار, мос равишда, 76,5% ва 87,5%, ўзига хослик – 90,5% ва 95,8%. Тадқиқотнинг якуний босқичида уч хил услубда олинган: МРТ, МСКТ ва ЭхоКГ, чап қоринча функционал кўрсаткичларининг солиштирмаси амалга оширилди.

Аниқланишича, эхокардиографияда чап қоринча ҳажмларининг абсолют бирликлари пасайишига тенденция аниқланди. КТ-вентрикулографияда МР-вентрикулография билан таққослаганда чап қоринча ҳажмлари кўрсаткичлари ошишига тенденция аниқланганди. КТ ва МРТ да олинган вентрикулографик чап қоринчанинг отилиш фракцияси кўрсаткичларидаги фарқлар статистик жиҳатдан аҳамиятли бўлди ( $p=0,35$ ).

## ХУЛОСАЛАР

**«Коронар артериялар ва миокарднинг патологик ўзгаришлари ташхисидида МСКТ ва МРТ замонавий усулларининг қўлланилиши»** мавзусидаги фан доктори (DSc) диссертацияси бўйича олиб борилган тадқиқотлар натижасида қуйидаги хулосалар тақдим этилди:

1. Коронар кальцинозга ёш ва жинс таъсири билан бир қаторда маълум бир ирққа мансублик ҳам сезиларли таъсирга эга бўлади, бу ҳолат текширувдаги беморлар гуруҳида исботланди. Шу тариқа, коронар кальцинознинг тарқалганлиги ва кучли намоён бўлиши Ўзбекистон туб аҳолисида европалик аҳоли беморларига нисбатан паст экани аниқланди. Бунда эркаклар когортасида кальцинознинг оғир шакллари учраш кўрсаткичлари анча юқори экани кузатилган (13,1% аёлларни 4,9% ига қарши,  $p < 0,001$ ).

2. Ўзбекистон ҳудудида яшаётган Осиё миллатларига мансуб беморларда коронар ҳолатлар юзага келиш хавфини баҳолаш шуни кўрсатдики, коронар артериялар кальцинозининг индексидаги стандарт оғишларни ўлчаш учун ишлаб чиқилган меъёр жадвалини қўллашда салмоқли ишончлилики намоён бўлган.

3. Мультиспирал компьютер томография атеросклеротик пиллакчаларни баҳолашнинг юқори самарали услуби ҳисобланади. Коронар тошмалар олд пастга юривчи артерия ва унинг шохларида 46,3%, ўнг КА – 25,9%, айланиб ўтувчи артерияда – 19,3%, чап КА шохидида – 8,5% ҳолатда жойлашган. Энг кўп ҳолатларда стенотик жараён КА нинг проксимал сегментларида аниқланган (52,4%).

4. Коронар артерия стеноз  $\geq 50\%$  бўлган бир беморларда 256- кесимли томографда амалга оширилган МСКТ-коронарография (95%) 64-кесимли (81%) ( $p < 0,001$ ) МСКТ-КА га нисбатан яхшироқ ташхислаш аниқлигига эгадир. 256-кесимли МСКТ-КА нинг ташхислаш аниқлиги ўнг КА (93% 81% га қарши  $p < 0,001$ ) ва айланиб ўтувчи КАнинг (93% 76% га қарши,  $p < 0,001$ ) кучли стенозини аниқлашда юқори экани аниқланган. 64- ва 256-кесимли МСКТ-КА аниқлик кўрсаткичлари, кальциноз индекси юқори булган сегментларда, паст булиб, узаро тафовут кичик булган (74% нисбатда 83%,  $p = 0,45$ ).

5. Миокард перфузияси учун ишлаб чиқилган янги протоколда, суюлтирилган йод тутувчи контраст моддасини куллаш, ҳамда сканерлаш жараенида токнинг кучланики ва оқим кучини камайтириш орқали, контраст модда қўллаш оқибатида юзага келадиган нефропатия хавфи пасайиши ва беморда нурдан зўриқиш миқдори пасайишига эришилади.

6. Динамик перфузияли юрак компьютер томографиясини ўтказиш миокардиал қон оқими кўрсаткичларини аниқлаш, жарроҳлик амалиёти натижаларини кўриб баҳолаш имконини берди. Аортал клапани протезланган ( $75 \pm 16$  мл/100гр/дақ дан  $80 \pm 15$  мл/100гр/дақ гача  $p < 0,001$ ) ва миокард реваскуляризация қилинган ( $66 \pm 19$  мл/100гр/дақ дан  $75 \pm 19$  мл/100гр/дақ гача

$p < 0,001$ ) беморларда миокард перфузияси кўрсаткичларининг ошиши кузатилди.

7.Юрак МСКТ ва МРТ сига юборилган беморларда: юракда ҳажмли ўсмаларни аниқланиш курсатгичи 0,63% (1590 тадан 10 ни), хафли усмаларни юракка усиб утиши 0,31% (5 нафарда) ташкил этди. Тромблар энг кенг таркалган неопластик булмаган юрак ичи хосиларни ташкил этди - 0,44% (7 нафар беморда.)

8.МР-коронарография ташхислашнинг инвазив бўлмаган, нур зурикишини ўтказмайдиган аҳамиятли услуби ҳисобланиб. 50% дан юқори стенозларни аниқлашда беморлар бўйича таҳлилда МР-коронарографиянинг умумий сезувчанлиги, ташхислаш аниқлиги – 80 % ва 87,5%, ИБҚ – 83,8% ва 68,4%, СБҚ – 75% ва 93,4% га тўғри келди (ижобий ва салибий башоратли қиймати), бу кўрсаткичлар МР-коронарографияни КА муҳим аҳамиятга эга бўлган стенозланишни истисно қилувчи услуб сифатида кўриб чиқиш имконини беради, айниқса, таркибида йод бўлган контраст моддаларни кўтаролмайдиган беморларда бу айти муддаодир.

9.ЮИК беморларида комплекс компьютер томография ва магнит-резонанс томографияни ўтказишда КТ-вентрикулографиянинг қон отилиш фракциясини баҳолаш жараёни МР-вентрикулографиядан кам бўлмагани аниқланди, бундан ташқари у ЭхоКГ га нисбатан янада аниқроқ бўлгани исботланди. ЭхоКГ да чап қоринча ҳажмлари абсолют кўрсаткичларининг 5% га пасайиш тенденцияси аниқланган.

**РАЗОВЫЙ НАУЧНЫЙ СОВЕТ DSc.04/30.12.20189. Tib.77.01 ПО  
ПРИСУЖДЕНИЮ УЧЕНЫХ СТЕПЕНЕЙ ПРИ РЕСПУБЛИКАНСКОМ  
СПЕЦИАЛИЗИРОВАННОМ НАУЧНО-ПРАКТИЧЕСКОМ  
МЕДИЦИНСКОМ ЦЕНТРЕ ОНКОЛОГИИ И РАДИОЛОГИИ  
РЕСПУБЛИКАНСКИЙ СПЕЦИАЛИЗИРОВАННЫЙ НАУЧНО-  
ПРАКТИЧЕСКИЙ МЕДИЦИНСКИЙ ЦЕНТР  
ХИРУРГИИ ИМЕНИ АКАДЕМИКА В. ВАХИДОВА**

**МАКСУДОВ МУЗАФФАР ФАТХУЛЛАЕВИЧ**

**ПРИМЕНЕНИЕ СОВРЕМЕННЫХ МЕТОДИК МСКТ И МРТ В  
ДИАГНОСТИКЕ ПАТОЛОГИЧЕСКИХ ИЗМЕНЕНИЙ КОРОНАРНЫХ  
АРТЕРИЙ И МИОКАРДА**

**14.00.19 – Клиническая радиология**

**АВТОРЕФЕРАТ  
ДОКТОРСКОЙ (DSc) ДИССЕРТАЦИИ ПО МЕДИЦИНСКИМ НАУКАМ**

**Ташкент – 2021**



**Тема докторской диссертации зарегистрирована в Высшей аттестационной комиссии при Кабинете Министров Республики Узбекистана № B2018.1.DSc/Tib279.**

Докторская диссертация выполнена в ГУ «Республиканский специализированный научно-практический медицинский центр имени акад. В.Вахидова» и СП ООО «Fedorovich Klinikasi».

Автореферат диссертации на трех языках (узбекский, русский, английский (резюме)) размещен на веб-странице по адресу (cancercenter.uz) и информационно-образовательном портале Ziyonet ([www.ziyonet.uz](http://www.ziyonet.uz)).

**Научный консультант:** **Икрамов Адхам Ильхамович**  
доктор медицинских наук, профессор

**Официальные оппоненты:** **Даутов Таирхан Бекполатович**  
доктор медицинских наук, профессор

**Алимов Дониёр Анварович**  
доктор медицинских наук

**Юсупалиева Гульнора Акмаловна**  
доктор медицинских наук, доцент

**Ведущая организация:** **Республиканский специализированный научно-практический медицинский центр кардиологии.**

Защита докторской диссертации состоится «\_\_\_» \_\_\_\_\_ 2021 г. в \_\_\_ часов на заседании Научного совета DSc.04/30.12.2019.Tib.77.01 при Республиканском специализированном научно-практическом медицинском центре онкологии и радиологии. (Адрес: 100174, г. Ташкент, ул. Фароби, 383. Тел.: (+99871) 227-13-27; факс: (+99871) 246-15-96; e-mail: [info@cancercenter.uz](mailto:info@cancercenter.uz), Республиканский специализированный научно-практический медицинский центр онкологии и радиологии).

С диссертацией можно ознакомиться в Информационно-ресурсном центре Республиканском специализированном научно-практическом медицинском центре онкологии и радиологии (зарегистрирован под номером \_\_\_\_). Адрес: 100174, г. Ташкент, ул. Фароби, 383. Тел.: (+99871) 227-13-27; факс: (+99871) 246-15-96.

Автореферат диссертации разослан «\_\_\_» \_\_\_\_\_ 2021 г.

(реестр протокола рассылки № \_\_\_ от «\_\_\_» \_\_\_\_\_ 2021 г.)

**М.Н. Тиллашайхов**  
Председатель Разового научного совета по присуждению  
учёных степеней, доктор медицинских наук, профессор

**А.А. Адълходжаев**  
Ученый секретарь Разового научного совета по присуждению  
учёных степеней, доктор медицинских наук, доцент

**М.Х. Ходжибеков**  
Председатель Научного семинара при Разовом научном  
совете по присуждению учёных степеней,  
доктор медицинских наук, профессор

## **ВВЕДЕНИЕ (аннотация докторской (DSc) диссертации)**

**Актуальность и востребованность темы диссертации.** Сердечно-сосудистые заболевания (ССЗ) атеросклеротического генеза, особенно ишемическая болезнь сердца (ИБС), остаются основной причиной преждевременной смерти и инвалидизации населения во всем мире, несмотря на постоянное совершенствование технологий его выявления и лечения. По данным ВОЗ, в 2019 году от ССЗ умерло 17,9 миллиона человек, что составило 32% всех глобальных случаев смерти. По статистике 2/3 смертельных исходов от ССЗ среди лиц в возрасте 45–65 лет приходятся на долю ИБС и главным образом инфаркт миокарда. По этой причине совершенствование диагностики поражений миокарда и коронарных артерий, применение современных методов компьютерной и магнитно-резонансной томографии в диагностике заболеваний сердца, поиск новых методик оценки риска развития коронарных событий представляются весьма актуальными.

В настоящее время в мире проводятся научные исследования по совершенствованию диагностики, лечения и профилактики ИБС, особое внимание уделяется роли МСКТ и МРТ в ранней диагностике ишемических проявлений. До последнего времени «...в качестве единственного надежного метода в выявлении поражения коронарных артерий (КА) у данного контингента больных рассматривалась селективная коронарная ангиография (КАГ), которая инвазивна и выявляет уже значимые изменения сосудистой стенки...»<sup>1</sup>. В данном контексте совершенствование методов МСКТ и МРТ в диагностике патологических изменений коронарных артерий и миокарда является одной из актуальных проблем современной медицинской радиологии.

В мире проводится ряд научных исследований по применению современных методик МСКТ и МРТ в диагностике патологических изменений коронарных артерий и миокарда. В связи с этим особое значение имеет выполнение научных изысканий, направленных на выявление региональных особенностей коронарного кальциноза методом компьютерной томографии, неинвазивную диагностику стенозов и аномалий коронарных артерий, определение локализации стенозирующего процесса, оценку качества визуализации коронарных артерий в зависимости от количества детекторов различных компьютерных томографов, повышение эффективности методики динамической КТ-перфузии миокарда левого желудочка методом компьютерной томографии.

Наряду с широкомасштабными мерами, осуществляемыми в нашей стране по усовершенствованию системы здравоохранения, особое внимание обращается на раннюю диагностику заболеваний, снижение частоты их

---

<sup>1</sup> Корок Е. В., Сумин А. Н. Сложности в диагностике обструктивных поражений коронарных артерий: роль неинвазивных тестов // Комплексные проблемы сердечно-сосудистых заболеваний. – 2019. – Т.8 №1. – С. 70-79

осложнений и профилактику. В связи с этим обозначены такие задачи как «...повышение эффективности, качества и доступности медицинской помощи населению, а также внедрение высокотехнологичных методов диагностики и лечения, пропаганды здорового образа жизни и профилактики заболеваний за счет создания эффективных моделей патронажа...»<sup>1</sup>. В свете этих задач целесообразно проведение научных исследований в области применения современных методов медицинской визуализации в диагностике патологических изменений коронарных артерий и миокарда.

Данное диссертационное исследование в определенной степени служит выполнению задач, предусмотренных в Указах Президента Республики Узбекистан №УП–4947 «О стратегии действий по дальнейшему развитию Республики Узбекистан» от 7 февраля 2017 года, №УП–5590 «О комплексных мерах по коренному совершенствованию системы здравоохранения Республики Узбекистан» от 7 декабря 2018 года, №ПП–3071 «О мерах по дальнейшему развитию специализированной медицинской помощи населению Республики Узбекистан на 2017–2021 годы» от 20 июня 2017 года, в Постановлениях Президента Республики Узбекистан №ПП–2866 «О развитии онкологической службы и усовершенствования оказания онкологической помощи населению» от 4 апреля 2017 года, а также в других нормативно–правовых документах, принятых правительством в данной сфере.

**Соответствие исследования приоритетным направлениям развития науки и технологий республики.** Настоящее исследование выполнено в соответствии с приоритетным направлением развития науки и технологий Республики Узбекистан: VI. «Медицина и фармакология».

### **Обзор зарубежных научных исследований по теме диссертации<sup>2</sup>.3.**

Научно-исследовательские работы, направленные на совершенствование современных методов МСКТ и МРТ в диагностике ИБС, проводятся на базе ведущих мировых медицинских центров, в том числе: University of Washington (США); University Vita-Salute University of Pavia (Италия); Keio University (Япония); Catalan Institute of Oncology (Испания); Federal University of Santa Catarina (Бразилия); Yonsei University США, University Bundang Medical Center (Южная Корея); University of Sydney (Австралия); Jazan University (Саудовская Аравия); Regional Institute of

---

<sup>1</sup> Указ Президента Республики Узбекистан №УП–5590 «О комплексных мерах по коренному совершенствованию системы здравоохранения Республики Узбекистан» от 7 декабря 2018 года

<sup>2</sup> Обзор зарубежных научных исследований по теме диссертации произведен по следующим источникам: [www.washington.edu](http://www.washington.edu), [www.ku.edu](http://www.ku.edu), [www.atlantaoralpathology.com](http://www.atlantaoralpathology.com), [www.univr.it](http://www.univr.it), [www.unipv.it](http://www.unipv.it), [www.uksh.de](http://www.uksh.de), [www.keio.ac.jp](http://www.keio.ac.jp), [www.ico.genecap.cat](http://www.ico.genecap.cat), [www.uoa.gr](http://www.uoa.gr), [www.ufsc.br](http://www.ufsc.br), [www.yonsei.ac.kr](http://www.yonsei.ac.kr), [www.sydney.edu.au](http://www.sydney.edu.au), [www.jazanu.edu.sa](http://www.jazanu.edu.sa), [www.rims.edu.in](http://www.rims.edu.in), [www.rnioi.ru](http://www.rnioi.ru), [www.cancercenter.uz](http://www.cancercenter.uz), [www.toshvilonko.uz](http://www.toshvilonko.uz), [www.ncbi.nlm.nih.gov/pubmed](http://www.ncbi.nlm.nih.gov/pubmed), [www.who.int](http://www.who.int), [www.nhlbi.nih.gov](http://www.nhlbi.nih.gov), <https://theaosr.org>, [www.rsna.org](http://www.rsna.org), [www.myesr.org](http://www.myesr.org), <https://academic.oup.com/ehjcmimaging>, <https://www.uv.cl>, <https://www.escardio.org>, <https://en.ankara.edu.tr>, <https://english.njmu.edu.cn>, <https://www.unipage.net>, <https://www.uq.edu.au>, <http://bundang.chamc.co.kr>, <https://www.clinicauandes.cl>.

Medical Sciences (Индия); HELIOS University Hospital, German Heart Centre Munich (Германия), LHK-Univ. Klinikum Graz (Австрия), Cleveland Clinic (США), Mayo Clinic (США), University of Tokyo (Япония), Universidad de Valparaíso (Чили), Institute of Cardiovascular Disease (Италия), Ankara University (Турция), Nanjing Medical University (Китай), Karolinska Institutet (Швеция), University of Queensland (Австралия), Milano-Clinica Universidad de los Andes (Чили); в Национальном медицинском исследовательском центре сердечно-сосудистой хирургии им. А.Н. Бакулева (Российская Федерация), Национальном медицинском исследовательском центре кардиологии им. А.Л. Мясникова (Российская Федерация), Национальном медицинском исследовательском центре имени В.А. Алмазова (Российская Федерация), Национальном научном кардиохирургическом центре (Казахстан), Республиканском специализированном научно-практическом медицинском центре хирургии имени акад. В.В. Вахидова (Узбекистан).

На основе научных исследований направленных на совершенствование методов МСКТ и МРТ в диагностике патологических изменений коронарного русла и миокарда был получен ряд важных результатов, в том числе: ранняя и уточненная диагностика с помощью магнитно-резонансной томографии при подозрении на инфаркт миокарда при нормальных коронарных артериях по данным ангиографии (Universidad de Valparaíso, Чили); окклюзия коронарной артерии и вазоконстрикция при остром коронарном синдроме, подтвержденные результатами МРТ (HELIOS University Hospital, Германия); оценка перфузии миокарда при разрыве коронарных артерий при помощи ангиографии (Ankara University, Турция); диагностическая точность перфузии миокарда и оценки коронарных артерий при компьютерной томографии сердца у пациентов с впервые возникшей стенокардией в сравнении с инвазивным фракционным резервом кровотока и инвазивной коронарной ангиографией (Institute of Cardiovascular Disease, Италия); разработана методика диагностики и прогноза инфаркта миокарда у пациентов без обструктивных заболеваний коронарных артерий при бронхоскопии (Nanjing Medical University, Китай); разработана новая версия протокола магнитно-резонансной томографии сердца при инфаркте миокарда без обструктивного поражения коронарных артерий (MINOCA) (Karolinska Institutet, Швеция); оценена роль КТ и МРТ в диагностике тропонин-положительного инфаркта миокарда при необструктивных коронарных артериях (University of Queensland, Австралия); усовершенствованы современные методы МСКТ и МРТ в диагностике патологических изменений коронарных артерий и миокарда, порядок лечения и прогнозирования (Республиканский специализированный научно-практический медицинский центр хирургии имени академика В.Вахидова, Узбекистан).

В настоящее время в мире с целью научного обоснования применения современных методов МСКТ и МРТ в диагностике ишемической болезни сердца продолжаются научные исследования по следующим приоритетным

направлениям: обоснование анализа результатов перфузионного исследования миокарда до и после реваскуляризации миокарда и протезирования аортального клапана; обоснование возможностей МСКТ и МРТ в диагностике аномалий развития коронарных артерий; совершенствование анализа возможностей МРТ сердца в диагностике поражения миокарда у больных ишемической болезнью сердца; обоснование диагностических возможностей МР-коронарографии в сравнении с инвазивной коронарной ангиографией в качестве эталонного стандарта; сравнение результатов МР-вентрикулографии с КТ-вентрикулографией и эхокардиографией.

**Степень изученности проблемы.** В последние годы в странах СНГ был проведен ряд научных исследований, посвященных проблеме диагностики поражений коронарных артерий и сердца (Железняк И.С., 2014; Джураева Н.М., 2017; Даутов Т.Б. и соавт., 2019). Последние десятилетия характеризуются интенсивным развитием и внедрением в практику методов визуализации сердца и сосудов с низким уровнем риска, таких как компьютерная и магнитно-резонансная томографии. Одним из приоритетных методов диагностики ИБС стала МСКТ-коронароангиография (МСКТ-КА), с диагностической точностью более 95% по данным различных исследователей (Фуженко Е.Е. и соавт., 2017, Liang J. et al., 2017). Внедрение новых подходов в реализации данного метода способствовало рассмотрению его в качестве перспективной альтернативы диагностической инвазивной КАГ. Другим современным и безопасным методом обследования больных с ИБС является магнитно-резонансная томография (МРТ). Большое количество доклинических и клинических исследований за последние десятилетия доказали высокую эффективность МРТ в диагностике заболеваний сердца (Уцумуева М.Д. и соавт., 2018; Dastidar A.G. et al., 2020). По данным Greenwood 2016 г. оказалось, что проведение МРТ снижало необходимость ангиографии по сравнению с рекомендациями NICE на 79%.

В нашей стране проведен целый ряд научных исследований в сфере диагностики и организации эффективной системы лечения, профилактики осложнений острых и хронических заболеваний и увеличения продолжительности жизни пациентов с заболеваниями сердца, возникающих под влиянием различных факторов (Курбонов Р.Д. и соавт., 2019, Каримов Ш.И. и соавт., 2020, Назиров Ф.Г. и соавт., 2020, Гадаев А.Г. и соавт., 2021). Однако не решенными остаются вопросы применения современных методов МСКТ и МРТ в диагностике патологических изменений коронарных артерий и миокарда.

Следует отметить, что в отечественной литературе недостаточно освещены возможности МРТ в диагностике структурных и функциональных изменений миокарда при ИБС. В Республике Узбекистан методика МРТ сердца с контрастным усилением недостаточно распространена, что во

многим обусловлено отсутствием информации у кардиологов и специалистов лучевой диагностики о диагностических возможностях метода.

Вышесказанное обуславливает необходимость проведения научных исследований по оптимизации диагностики ИБС, систематизации и разработке основных методологических приемов МСКТ и МРТ сердца и коронарных артерий.

**Связь диссертационного исследования с планами научно-исследовательских работ научно-исследовательского учреждения, где выполнена диссертация.** Диссертационное исследование выполнено в соответствии с планом исследований ГУ «Республиканского специализированного научно-практического медицинского центра хирургии имени акад. В.Вахидова» совместно UMIT – Private University for Health Sciences, Medical Informatics and Technology (Австрия) в рамках научного проекта №А-СС-2021-209 по теме «Разработка технологии диагностики и определение тактики лечения пациентов с ИБС и избыточной массой тела путем создания новых протоколов МСКТ-ангиографического исследования атеросклеротических изменений коронарных артерий и перфузии миокарда» (2018-2022).

**Целью исследования** является улучшение диагностической эффективности современных методик МСКТ и МРТ в комплексном обследовании пациентов с патологией коронарных артерий и миокарда.

**Задачи исследования:**

изучить региональные особенности кальциноза коронарных артерий методом компьютерной томографии;

изучить возможности мультиспиральной компьютерной томографии в неинвазивной диагностике стенозов и аномалий коронарных артерий, локализации стенозирующего процесса;

оценить и сравнить качество визуализации коронарных артерий в зависимости от количества детекторов различных компьютерных томографов;

разработать методику динамической КТ-перфузии миокарда левого желудочка методом компьютерной томографии;

провести анализ результатов перфузионного исследования миокарда до и после реваскуляризации коронарных артерий, ремоделирования аортального клапана;

оценить возможности МСКТ и МРТ в диагностике вариантов развития, аномалий коронарных артерий и опухолей сердца;

провести анализ возможностей МРТ сердца в диагностике поражения миокарда у больных ишемической болезнью сердца;

оценить диагностические показатели МР-коронарографии (МР-КА), в сравнении с традиционной инвазивной коронарной ангиографией в качестве эталонного стандарта;

сопоставить результаты МР-вентрикулографии с КТ-вентрикулографией и показателями эхокардиографии.

**Объектом исследования** явились 1590 больных с подозрением на ишемическую болезнь сердца, 17 пациентов с патологией аортального клапана, 25 больных с подозрением на миокардит, кардиомиопатии, опухоли сердца и различные аномалии, направленные в «Fedorovich Klinikasi» для проведения диагностических исследований, в Республиканский специализированный научно-практический медицинский центр хирургии им. акад. В.Вахидова и Республиканский научный центр экстренной медицинской помощи для хирургических вмешательств.

**Предметом исследования** явились результаты рентгеновской компьютерной и магнитно-резонансной томографий без контрастного усиления и с внутривенным введением контрастного препарата, данные эхокардиографии, коронароангиографических исследований для оценки состояния патологических изменений коронарных артерий и миокарда.

**Методы исследования.** При выполнении работы использованы клинические, биохимические, методы визуализации (МСКТ, МРТ, ЭхоКГ, КАГ) и статистический анализ материала.

**Научная новизна диссертационного исследования** заключается в следующем:

установлено, что при анализе региональных особенностей кальциноза коронарных артерий индекс коронарного кальция менее выражен у коренного населения Узбекистана (у муж. - 189,3 и у жен. - 58,8) в сравнении с пациентами европейского происхождения (у муж. - 233,6 и у жен. - 114,8);

доказано, что диагностическая точность МСКТ-коронарографии снижается в стентированных и выраженных кальцинированных сегментах коронарных артерий, как при 64-срезовой (66% и 74% соответственно), так и при 256-срезовой (75% и 83%) компьютерной томографии;

разработан новый способ оценки динамической КТ-перфузии миокарда левого желудочка, основанный на разведении вводимого контрастного вещества и снижении лучевой нагрузки (№ IAP 06232);

установлено, что применение мультипараметрической МРТ сердца позволяет оценить жизнеспособность и сократительную функцию миокарда, а также по данным МРТ зоны поврежденного миокарда совпадают с локализацией поражения по результатам ЭКГ, ЭхоКГ;

доказано, что МР-коронарография обладает высокой чувствительностью 87,5% и специфичностью 95,8%, являясь альтернативным методом оценки степени стенозирования коронарных артерий у пациентов с аллергией на йодсодержащие КТ-контрастные средства;

доказано, что КТ-вентрикулография при расчете сократительной функции левого желудочка не уступает МР-вентрикулографии, что является предпосылкой к более широкому ее использованию у пациентов с ИБС.

**Практические результаты исследования** заключаются в следующем:

показано, что по данным МСКТ атеросклеротические бляшки чаще располагаются в проксимальных сегментах коронарных артерий;

научно обосновано, что в сравнительном аспекте в передней нисходящей артерии и её ветвях бляшки встречаются в большем проценте случаев (46%);

доказана целесообразность применения МСКТ-КА у больных с ишемической болезнью сердца. Применение компьютерной томографии позволяет оценить локализацию и степень стенозирования коронарных артерий, выявить истончение стенки или гипертрофию миокарда, а также определить функциональные параметры левого желудочка;

определено, что применение магнитно-резонансной томографии позволяет оценить сократительную функцию левого желудочка, жизнеспособность миокарда, выявить постинфарктный кардиосклероз и воспалительное поражение миокарда;

разработанная нормативная таблица расчетного перцентиля индекса коронарного кальциноза у коренного населения Узбекистана позволяет улучшить оценку риска будущих коронарных событий. Ранее в оценке риска возникновения ишемии миокарда использовались нормативные показатели, рассчитанные для населения Европы и Японии, что недостаточно коррелировало с нашим населением;

разработанная методика динамической КТ-перфузии миокарда обеспечивает сохранение качества полученных изображений при возможности снижения концентрации, применяемого контрастного вещества и уменьшения напряжения на рентгеновской трубке, в результате чего отмечается снижение лучевой нагрузки на пациента;

полученные данные свидетельствуют о том, что широкое внедрение в клиническую практику компьютерной и магнитно-резонансной томографии способствует повышению эффективности оценки состояния миокарда и коронарных артерий, позволяя ограничить показания к проведению традиционной КАГ;

полученные результаты исследования могут быть использованы в практике сердечно-сосудистых хирургов, кардиологов, в лучевой диагностике и при динамическом наблюдении пациентов после реваскуляризации миокарда в отдаленном послеоперационном периоде.

**Достоверность результатов исследования** подтверждается применением в работе адекватных теоретических и методических подходов, а также репрезентативным объемом обследованных пациентов, обоснованностью и информативностью использованных клинических, инструментальных, а также статистических методов исследования. И использованные в работе методы позволили объективно оценить роль МСКТ и МРТ в диагностике патологических изменений коронарных артерий и миокарда в сравнении с международным и местным опытом. Полученные результаты и выводы подтверждены уполномоченными организациями.

#### **Научная и практическая значимость результатов исследования.**

Научная значимость полученных результатов заключается в том, что данное исследование, проведено с целью оптимизации диагностики и



профилактики ишемической болезни сердца, с помощью современных методических подходов определены показатели распространенности коронарного кальциноза у коренных жителей Узбекистан, определена диагностическая точность МР-КА, МСКТ-КА 64- и 256-срезовых томографов в сравнении с показателями КАГ.

Практическая ценность диссертационной работы состоит в том, что учет выявленных особенностей кальциноза коронарных артерий может быть полезен при предварительной диагностике ИБС и формировании групп риска. Использование разработанной методики КТ-перфузии левого желудочка позволит улучшить эффективность оценки состояния миокарда у пациентов с ИБС и патологией аортального клапана.

**Внедрение результатов исследования.** На основе полученных научных результатов по совершенствованию диагностики заболеваний коронарных артерий и миокарда при помощи МСКТ и МРТ:

получен патент на изобретение в Агентстве интеллектуальной собственности Республики Узбекистан: «Способ оценки перфузии миокарда левого желудочка» (№ IAP 06232, 2020). В результате данный метод позволил эффективно диагностировать изменения миокарда левого желудочка и повысить эффективность лечения;

утверждены методические рекомендации на тему: «Мультиспиральная компьютерно-томографическая ангиография коронарных артерий» (заключение Министерства здравоохранения Республики Узбекистан №8 н-р/671 от 26 июля 2021 г.). В результате совершенствования диагностики ишемической болезни сердца данные рекомендации способствуют повышению эффективности лечения и улучшению качества жизни пациентов;

полученные научные результаты по применению современных методов МСКТ и МРТ в диагностике патологических изменений коронарных артерий и миокарда внедрены в практическую деятельность здравоохранения, в частности, в клиническую практику Республиканского специализированного научно-практического медицинского центра хирургии имени акад. В.Вахидова, Республиканского специализированного научно-практического медицинского центра кардиологии, Республиканского научно-практического центра спортивной медицины, отделения радиологии и ПЭТ/КТ диагностики СП ООО «Fedorovich Klinikasi», а также в процесс обучения ординаторов и курсантов на кафедре «Медицинской радиологии» Центра развития профессиональной квалификации медицинских работников (ЦРПКМР) при МЗ РУз (заключение Министерства здравоохранения Республики Узбекистан №8 н-з/300 от 21 сентября 2021 г). Полученные результаты с использованием компьютерной томографии с динамическим контрастным усилением в комплексной лучевой диагностике ИБС подтверждают улучшение миокардиального кровотока после реваскуляризации миокарда (от  $66 \pm 19$  мл/100гр/мин до  $75 \pm 19$  мл/100гр/мин  $p < 0,001$ ) и протезирования аортального клапана (от  $75 \pm 16$  мл/100гр/мин до  $80 \pm 15$  мл/100гр/мин  $p < 0,001$ ),

обосновывают возможность снижения экономических затрат на диагностику, а также лучевой нагрузки на больных.

**Апробация результатов исследования.** Результаты данного исследования обсуждены на 6-ти международных и 4-х республиканских научно-практических конференциях.

**Опубликованность результатов исследования.** По теме диссертации опубликовано 29 печатных работ, в том числе 12 журнальных статей, 7 из которых в республиканских и 5 в зарубежных журналах, рекомендованных Высшей аттестационной комиссией Республики Узбекистан для публикаций основных научных результатов докторских диссертаций.

**Структура и объем и диссертации.** Диссертация изложена на 175 страницах компьютерного набора и состоит из введения, шести глав результатов собственных исследований, заключения и списка использованной литературы.

## **ОСНОВНОЕ СОДЕРЖАНИЕ ДИССЕРТАЦИИ**

**Во введении** обосновываются актуальность и востребованность проведенного исследования, цель и задачи исследования, характеризуются объект и предмет исследования, показано соответствие диссертационной работы приоритетным направлениям развития науки и технологий в Республике Узбекистан, излагаются научная новизна и практические результаты исследования, раскрывается научная значимость полученных данных, внедрение в практику результатов исследования, сведения по опубликованным работам и структуре диссертации.

В первой главе диссертации «**Современные методы визуализации в диагностике морфо-функциональных изменений миокарда и коронарных артерий**» проведен обстоятельный анализ, обобщение и систематизация научной информации о диагностике ишемической болезни сердца. Изучена отечественная и зарубежная литература, посвященная данной проблеме, рассмотрено современное состояние диагностики поражения коронарных артерий и сердца, сформулированы актуальные вопросы, требующие дальнейшего решения. В результате проведенного анализа литературы определены цель и задачи научного исследования.

Во второй главе диссертации «**Клинический материал и методы исследования**» дана общая характеристика клинического материала и использованных методов исследования. В соответствии с целью и задачами работы в период 2011-2018 гг. проведено МСКТ-коронароангиографическое (МСКТ-КА) исследование 1590 пациентам. Характеристики исследованной популяции приведены в таблице 1.

**Таблица 1.**  
**Клинические характеристики изучаемой популяции (n=1590)**

Параметры*	Данные
Мужчины	1133 (71,3%)
Возраст мужчин, л	52,4 ± 10,6
Возраст женщин, л	57,5 ± 9,9
<b>Факторы риска</b>	
Ожирение (ИМТ ≥30кг/м <sup>2</sup> )	221 (14%)
Гиперхолестеринемия	652 (42,3%)
Курение	341 (22,1%)
АГ	596 (38,7%)
СД	163 (10,6%)
Семейный анамнез ИБС	324 (21%)
<b>Претестовая вероятность ИБС</b>	
Низкая	127 (8%)
Промежуточная	1288 (81%)
Высокая	175 (11%)
Перенесенный ИМ в анамнезе	172 (10,8)

\*Показатели представлены в виде числовых данных (%) и среднего значения ±СО. ИМ – инфаркт миокарда, ИМТ – индекс массы тела

Из них 80 пациентам проведена КАГ с последующей реваскуляризацией миокарда. Динамическое КТ-перфузионное исследование выполнено 35 больным, из них 19 – до и после хирургических процедур. МРТ сердца проведена 60 пациентам.

В плане исследования, на первом этапе пациентам производилось МСКТ сканирование без применения контрастного средства для подсчета индекса коронарного кальциноза (ИКК).

Вторым этапом выполнялась МСКТ-КА. Применяли стандартный протокол сканирования с применением ретроспективной ЭКГ-синхронизации. МСКТ-КА была выполнена с использованием 64- и 256-срезовых КТ-сканеров. В зависимости от веса пациента, болюсно вводили от 60 до 100 мл неионного контрастного средства с использованием автоматического инжектора.

Последующая обработка данных выполнялась на рабочей станции, где по мультипланарным реконструкциям производились детализация структуры, протяженности атеросклеротической бляшки, расчет степени стеноза как по диаметру, так и по площади. Наряду с оценкой состояния коронарного дерева, МСКТ сердца позволяла оценить клапанные структуры, выявлять поражения миокарда (рубцы, аневризмы, гипертрофии), состояние полостей сердца и перикарда.

МРТ сердца провели 60 пациентам в период с 2014 года по 2018 года. При МРТ исследовании сердца применялся ряд стандартных последовательностей сканирования с использованием кардиосинхронизации, позволяющей получить как изображения движущегося сердца, так и фиксированные изображения. Метод позволял в различные фазы сердечного цикла, наиболее точно и с высокой воспроизводимостью оценить объемы,

глобальную и региональную сократимость левого и правого желудочков. Оценивались движение стенок желудочков (гипо-, дис-, акинезия), их толщина, растяжение, в том числе в зоне инфаркта, анатомические дефекты, наличие аневризмы и тромбов в полости сердца.

Для исследования перфузии миокарда использовался сбор данных в процессе динамического прохождения контрастного болюса через камеры сердца и миокарда. Данная методика осуществляется с применением контрастного вещества на основе гадопентетовой кислоты, которое накапливается в зоне инфаркта или рубцовой ткани.

При МР-коронароангиографии (МР-КА) применялось многослойное сканирование с использованием сегментированной, сбалансированной и устойчивой последовательности свободной прецессии (SSFP). Для визуализации коронарных артерий осуществлялось мультипланарное переформатирование всех реконструированных изображений.

КАГ служила референсным стандартом в данном исследовании. 80 исследованным пациентам в течение 1-2 месяцев после МСКТ-КА и 20 пациентам после МР-КА была выполнена КАГ со стандартным протоколом.

Полученные результаты статистически обрабатывали с помощью стандартных методов вариационной статистики с применением t-критерия Стьюдента по прикладной программе «Statica 6.0». Средние величины представляли в виде  $M \pm m$  (средняя  $\pm$  средняя ошибка средней). При  $p < 0,05$  делался вывод о наличии статистически значимой разницы между сравниваемыми выборками. Сравнение качественных признаков выполняли с помощью теста Хи-квадрат, точным тестом Фишера и отношением правдоподобия. Статистически достоверными считали различия при значимостях  $p < 0,05$ .

В третьей главе диссертации **«Показатели кальциноза коронарных артерий среди взрослого населения Республики Узбекистан»** представлены результаты первого этапа выполнения диссертационной работы. Его задачей являлся расчет кальциноза коронарных артерий методом компьютерной томографии, выявление региональных особенностей у коренных жителей Республики Узбекистан.

У большинства пациентов кальцинированных атеросклеротических бляшек (КАСБ) не наблюдалось ( $n=787$ , 51,1%). Пациенты с дискретным индексом коронарного кальциноза (ИКК) (показатели в диапазоне 1–100) составили 378 (24,5%). Умеренно выраженный кальциноз коронарных артерий (диапазон 100 – 400) наблюдался у пациентов в 211 случаях (13,7%). Пациенты с ИКК  $>400$  составили наименьшее число ( $n=165$ , 10,7%).

Пациентки с нулевым кальцинозом превалировали в процентном соотношении (65,8%,  $n=295$ ) в сравнении с мужчинами (45%,  $n=495$ )  $p < 0,001$ , подчеркивая тот факт, что кальциноз КА встречается чаще у мужчин. У женщин умеренно выраженный кальциноз коронарных артерий наблюдался почти в 2 раза чаще, чем выраженные проявления (9,4% и 4,9% соответственно).

Как и ожидалось, показатель нулевого ИКК встречался чаще в возрастной группе до 40 лет (92,3%). Показатели умеренно выраженного и выраженного ИКК встречались в большем проценте случаев в возрастных группах 60-69 лет (20% и 24% соответственно) и более 70 лет (20% и 21,1%).

Различия в показателях коронарного кальциноза также были выявлены при распределении пациентов по этнической принадлежности. У большинства мужчин азиатских национальностей ИКК был равен 0 (45,9%, n=44 против 37,7%, n=46 у европейцев, p<0,001). У мужчин азиатских национальностей выраженный кальциноз встречался реже (12,8%) в сравнении с европейцами (15,6%), p=0,003.

У женщин азиатских национальностей ИКК равнялся нулю в большем проценте случаев (67,5%, n=260). Аналогичная тенденция наблюдалась у европейских женщин (55,6%, n=35), p<0,001. У женщин азиатских национальностей выраженный кальциноз коронарных артерий (>400) наблюдался почти в 3 раза реже в сравнении с лицами европейской расы (3,9% и 11,1% соответственно), p=0,004.

На основании полученных данных нами были разработаны нормативные показатели коронарного кальциноза для азиатской популяции в различных возрастных группах (табл. 2).

**Таблица 2**

**Расчетный перцентиль ИКК по возрастной категории и полу для коренного населения Узбекистана**

	Возраст, л				
	<40	40-49	50-59	60-69	>70
Мужчины					
25 перц.*	0	0	0	17	59
50 перц.	0	0	11	126	226
75 перц.	0	18	175	478	604
90 перц.	0	119	460	1078	1422
Женщины					
25 перц.	0	0	0	0	2
50 перц.	0	0	0	0	52
75 перц.	0	0	5	59	213
90 перц.	0	0	98	263	302

\*перц. – перцентиль

В четвертой главе диссертации «Данные МСКТ и МРТ исследований при аномалиях коронарных артерий и опухолях сердца» представлены результаты ретроспективного анализа данных МСКТ и МРТ сердца на наличие аномалий развития коронарных артерий и опухолевых образований сердца. Среди общего количества пациентов – 1590 в 52 (3,3%) случаях выявлялись анатомические варианты коронарных артерий в виде: выраженного «мышечного мостика» – 29, конусной артерии – 11, гипоплазии – 5, высокого отхождения – 4, деформации в виде пастушьего посоха – 3.

Аномалии коронарных артерий в нашем исследовании встречались у 28 (1,8%) пациентов (табл. 3).

**Таблица 3.**

**Аномалии коронарных артерий**

Вид аномалии	Количество (28)
Аномалии отхождения	13
Коронарные фистулы	5
Врожденные аневризмы	3
Единственная КА	2
Синдром Бланда-Уайта-Гарленда	2
Атрезия КА	1
Отсутствие ОА	1
Расположение ПКА в стенке предсердия	1

При проведенном анализе данных МСКТ и МРТ сердца первичные опухолевые образования сердца выявлены у 10 (0,63% из 1590) пациентов, кардиальное распространение злокачественного процесса обнаружено в 5 (0,31%) случаях.

В нашем наблюдении миксомы сердца были диагностированы в 6 случаях из 10. На нативных КТ-изображениях миксомы имели сниженные денситометрические показатели, иногда с гиперденсными участками (кровоизлияние и кальцинация). МР-сигнальные характеристики являлись гипо- или изоинтенсивными на T1-ВИ, гиперинтенсивными на T2-ВИ. Липомы были выявлены в 2 случаях. Липомы имели характерные жировой ткани КТ плотность (около -100 HU) и мр-сигнальные характеристики (гиперинтенсивные на T1 и T2-ВИ).

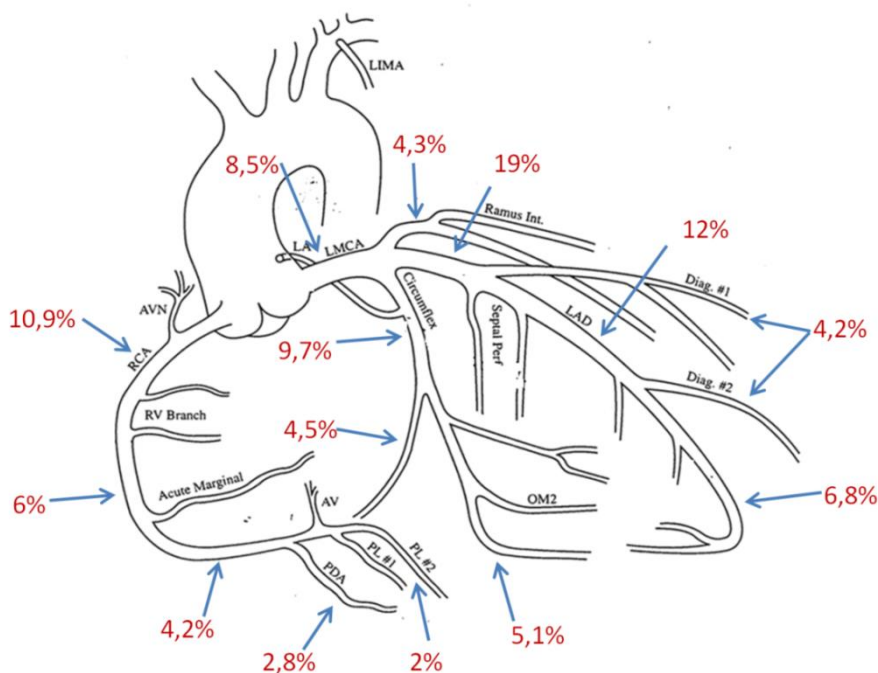
Также нами были диагностированы такие редкие опухоли, как папиллярная фиброэластома и рабдомиома (по 1 случаю). При КТ-кардиографии папиллярная фиброэластома – гиподенсивная с неровными контурами структура. При МРТ-кардиографии данная опухоль проявлялась гипоинтенсивными на T1-ВИ, промежуточными на T2-ВИ и кино-режиме сигнальными характеристиками. На бесконтрастных КТ и МРТ-изображениях рабдомиома имела идентичные по отношению к миокарду плотностные и сигнальные характеристики.

Тромбы в полостях сердца выявлены у 7 (0,44%) больных, паразитарные кисты сердца обнаружены в 7 (0,44%) случаях. При контрастном исследовании тромбы проявлялись дефектами наполнения в форме полумесяца с широким основанием прилегающими к стенке желудочка либо предсердия. Во всех случаях по периферии паразитарных кист определялась выраженная капсула. Денситометрические показатели кист варьировали в пределах от 0 до +22 единиц Хаунсфилда. Проявлением паразитарной кисты на МРТ являлось характерное полостное образование с

гипоинтенсивными на T1-взвешенных изображениях и гиперинтенсивными на T2-взвешенных изображениях МР-сигнальными характеристиками.

В пятой главе диссертации «**Результаты компьютерной томографии сердца и коронарных артерий у пациентов с подозрением на ишемическую болезнь сердца**» была произведена оценка состояния коронарных артерий по системе данных и отчетности ишемической болезни сердца (CAD-RADS), изучены сравнительные аспекты диагностической эффективности 64- и 256-срезовой МСКТ-КА, рассмотрены результаты динамической КТ-перфузии миокарда ЛЖ.

Среди общего количества пациентов – 1590 по данным МСКТ-КА стенотического поражения артерий не было выявлено у 582 (36,6%) пациентов – CAD-RADS 0. Минимальный стеноз артерии (до 24% просвета - CAD-RADS 1) был обнаружен в 80 (5%) случаях, необструктивное поражение (стеноз 25-49% - CAD-RADS 2) – в 416 (26,2%) случаях. У 236 (14,8%) пациентов было выявлено сужение средней степени (50-69% просвета - CAD-RADS 3) одной или нескольких артерий. Тяжелое стенозирование артерии (CAD-RADS 4a, 4b) было выявлено у 86 (5,4%) и 97 (6,1%) пациентов соответственно. Окклюзии коронарных артерий (CAD-RADS 5) обнаружены у 84 больных (5,3%). В 9 (0,6%) случаях на полученных изображениях наблюдались артефакты в виде динамической нерезкости и исследование было признано неинформативным.



**Рисунок 1. Процентное соотношение атеросклеротического поражения коронарных артерий по сегментам**

В группе пациентов с атеросклеротическим поражением КА, обнаруженного с помощью МСКТ-КА, 46,3% бляшек были расположены в ПНА и в её ветвях, 25,9% в правой КА, 19,3% в ОА и 8,5% в стволе левой

КА. Распределение бляшек по сегментам наглядно представлено на рисунке 1. Как видно из схематического рисунка наиболее часто стенотический процесс выявлялся в проксимальных сегментах КА.

В данном исследовании при пациент-ориентированном анализе, анализах отдельно по коронарным артериям и их сегментам показатели диагностической точности были выше при использовании 256-срезовой МСКТ-КА в сравнении с 64-срезовой. В клинически более значимом пациент-ориентированном анализе, ни один из пациентов с выраженными изменениями КА не был ошибочно классифицирован как отрицательный по 256-срезовой МСКТ-КА, что делает данный вид исследования более надежным для исключения гемодинамически значимого коронарного стеноза. Согласно оценке по КАГ, МСКТ-КА с 256 срезами обладала лучшей диагностической точностью (95%) в сравнении с МСКТ-КА с 64 срезами (81%) ( $p=0,005$ ) у пациентов, по меньшей мере, с одним стенозом коронарной артерии, равным 50% или более (пациент-ориентированный анализ). Таким образом, при определении выраженного сужения КА 256-срезовая МСКТ-КА является более точной, в сравнении с 64-срезовой, и, следовательно, может предотвратить дополнительную и, возможно, ненужную инвазивную коронарную ангиографию.

Показатели диагностической точности 256-срезовой МСКТ-КА на основе посегментного анализа (94% против 88%,  $p<0,001$ ), включая не стентированные сегменты (95% против 90%,  $p<0,001$ ) и сегменты без кальцификации (98% в сравнении с 93%,  $p=0,003$ ), были значительно лучше, чем МСКТ-КА с 64 срезами.

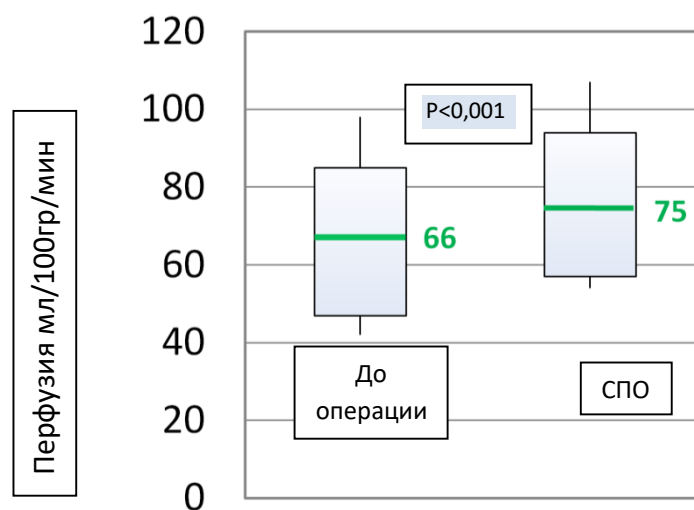
В ходе исследования проведена проспективная КТ-перфузия миокарда с участием 35 пациентов с патологией аортального клапана ( $n=17$ ) и с установленным диагнозом ишемической болезни сердца ( $n=18$ ). Из них 19 больным динамическая КТ-перфузия выполнена также после оперативных вмешательств.

У пациентов с патологией аортального клапана ( $n=17$ ) в среднем перфузия для всех сегментов миокарда составляла  $74\pm 15$  мл/100гр/мин. У больных с ишемической болезнью сердца ( $n=18$ ) в среднем перфузия для всех сегментов миокарда, исключая участки с постинфарктным кардиосклерозом, составляла  $69\pm 18$  мл/100гр/мин.

После стентирования либо шунтирования коронарных артерий у пациентов ( $n=10$ ) с ИБС отмечалось улучшение миокардиального кровотока с  $66\pm 19$  мл/100гр/мин до  $75\pm 19$  мл/100гр/мин ( $p<0,001$ ). Разница в среднем составила 9 мл/100гр/мин (рис. 2).

У пациентов ( $n=9$ ) после протезирования аортального клапана отмечалось улучшение миокардиального кровотока от  $75\pm 16$  мл/100гр/мин до  $80\pm 15$  мл/100гр/мин ( $p<0,001$ ). Разница в среднем составила 5 мл/100гр/мин.





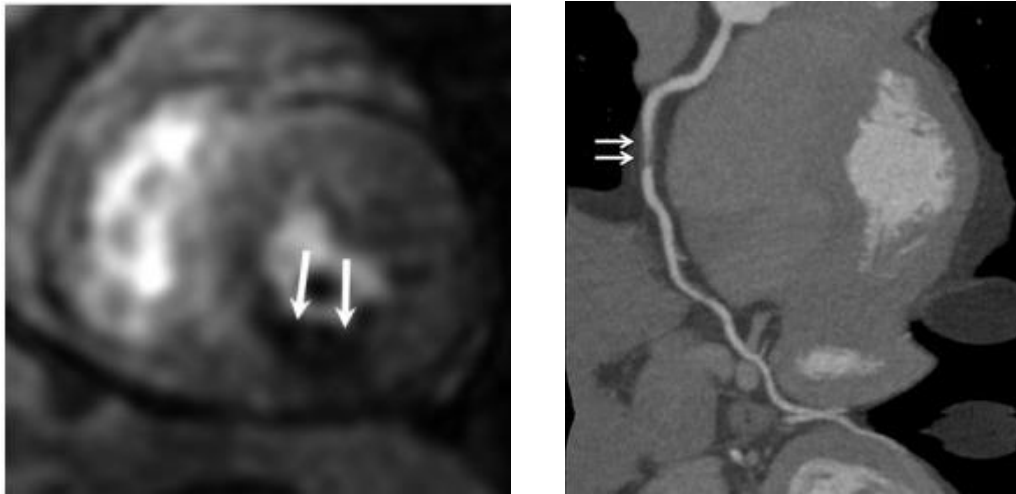
**Рисунок 2. Показатели перфузии миокарда у пациентов с ИБС до и после стентирования либо шунтирования коронарных артерий (СПО)**

В шестой главе диссертации «**Результаты магнитно-резонансной томографии при ишемическом и не ишемическом поражении сердца. МР-перфузия миокарда. МР-коронароангиография**» рассмотрены лучевые признаки поражения миокарда при ишемическом и не ишемическом генезе, перфузионные и МР-коронарографические данные.

В рамках исследования 60 пациентам была выполнена магнитно-резонансная томография сердца. Пациенты были разделены на группы: в I первую группу включены пациенты со стенокардией напряжения (n=25; 41,7%), во II группу – пациенты с постинфарктным кардиосклерозом (n=10; 16,6%). III группу составили больные с подозрением на миокардит, кардиомиопатии, клапанную патологию, опухоли сердца и различные аномалии (n=25; 41,7%).

Анализ данных, полученных при проведении МРТ-перфузии показал, что в I-й группе дефекты перфузии миокарда наблюдались у 2 из 25 пациентов (8%). У больных с постинфарктным кардиосклерозом нарушение дефекта перфузии было выявлено в 4 случаях (4/10, 40%). В III-й группе лишь в одном случае (1/25, 4%) у пациентки с дефектом межпредсердной перегородки наблюдалось невыраженное снижение перфузии миокарда по нижней стенке левого желудочка. Причем в 4 случаях дефекты перфузии наблюдались в субэндокардиальных отделах (рис. 3), а в 3 случаях при выраженной ишемии в патологический процесс вовлекалась вся стенка сердечной мышцы.

По данным МР-перфузии сердца у 10 больных с перенесенным инфарктом в анамнезе в участках поврежденного миокарда на T1-ВИ при отсроченном сканировании наблюдался феномен «позднего усиления». Фиброзный процесс затрагивал от 2 до 6 сегментов. Зоны поврежденного миокарда совпадали с локализацией поражения по результатам ЭКГ, ЭхоКГ.



**Рисунок 3. Пациентка Л., 49 л. Предварительный диагноз: ИБС. Впервые возникшая стенокардия. а – МРТ сердца, динамическая перфузия миокарда. Нарушение перфузии миокарда в области нижней стенки левого желудочка. б – МСКТ-КА. Критическое стенозирование среднего сегмента правой коронарной артерии (указано стрелками)**

В ходе нашего исследования 20 пациентам была выполнена МР-коронароангиография (МР-КА). Проведена оценка эффективности метода МР-КА в выявлении стеноза коронарных сегментов с референсным диаметром более 1,5 мм. Из всех сегментов коронарных артерий, высокий процент (240 из 280; 85,7%) был оценен при МР-КА. Чувствительность (83,3%) и специфичность (75%) при пациент-ориентированном анализе были сопоставимы с таковыми в ранее опубликованных исследованиях.

Результаты статистического анализа показали, что чувствительность при пососудистом и посегментном анализе составили 76,5% и 87,5%, специфичность – 90,5% и 95,8% соответственно.

На заключительном этапе исследования было выполнено сравнение функциональных параметров левого желудочка, полученных тремя различными методами: МРТ, МСКТ и ЭхоКГ.

Было выявлено, что при эхокардиографии определялась тенденция к занижению абсолютных значений объемов левого желудочка. При КТ-вентрикулографии определялась тенденция к завышению значений объемов левого желудочка в сравнении с МР-вентрикулографией. Различие показателей фракции выброса левого желудочка, полученных при КТ и МРТ вентрикулографиях статистически было не значимо ( $p=0,35$ ).

## **ЗАКЛЮЧЕНИЕ**

На основе проведенных исследований по докторской диссертации (DSc) на тему: «**Применение современных методик МСКТ и МРТ в диагностике патологических изменений коронарных артерий и миокарда**» сформулированы следующие выводы:

1. Наряду с влиянием возраста и пола на показатели коронарного кальциноза, заметные коррективы вносит и расовая принадлежность, что доказано в исследуемой группе пациентов. Так распространенность и выраженность коронарного кальциноза оказались ниже у коренных жителей Узбекистана в сравнении с пациентами европейского происхождения. При этом в мужской когорте отмечаются более высокие показатели частоты встречаемости тяжелых степеней кальциноза (13,1% против 4,9% у женщин,  $p < 0,001$ ).

2. Разработанная нормативная таблица стандартных отклонений индекса коронарного кальциноза с большей достоверностью может использоваться в оценке риска возникновения коронарных событий у азиатских национальностей, проживающих на территории Узбекистана.

3. Мультиспиральная компьютерная томография является высокоэффективным методом оценки атеросклеротических бляшек. Частота встречаемости коронарных бляшек в передней нисходящей артерии и в её ветвях составила 46,3%, в правой КА – 25,9%, в огибающей артерии – 19,3%, в стволе левой КА – 8,5%. Наиболее часто стенотический процесс выявлялся в проксимальных сегментах КА (52,4%).

4. МСКТ-коронарография выполняемая на 256-срезовом томографе обладает лучшей диагностической точностью (95%) в сравнении с МСКТ-КА с 64-срезами (81%) ( $p < 0,001$ ) при коронарном стенозе  $\geq 50\%$ . Диагностическая точность 256-срезовой МСКТ-КА в выявлении выраженного стеноза ПКА (93% против 81%,  $p < 0,001$ ) и ОА (93% против 76%,  $p < 0,001$ ) была выше. Показатели точности МСКТ-КА с 64- и 256-срезами были ниже в сегментах с выраженной кальцинацией, без существенной разницы между ними (74% против 83%,  $p = 0,45$ ).

5. Новый протокол КТ-перфузии сердца с использованием разведенного йодсодержащего контрастного средства и сканированием с более низкими показателями напряжения и силы тока на рентгеновской трубке, способствовал уменьшению риска возникновения контраст-индуцированных осложнений и снижению лучевой нагрузки.

6. Проведение компьютерной томографии сердца с динамической перфузией позволяет определить показатели миокардиального кровотока, наглядно оценить результаты хирургических вмешательств. Повышение показателей перфузии миокарда наблюдалось у пациентов после протезирования аортального клапана (от  $75 \pm 16$  мл/100гр/мин до  $80 \pm 15$  мл/100гр/мин,  $p < 0,001$ ) и реваскуляризации миокарда (от  $66 \pm 19$  мл/100гр/мин до  $75 \pm 19$  мл/100гр/мин,  $p < 0,001$ ).

7. Частота встречаемости первичных опухолей сердца у пациентов направленных на МСКТ и МРТ сердца составила 0,63% (10 случаев из 1590), прораствание злокачественного процесса в сердце выявлено в 0,31% (5 случаев). Тромбы являлись наиболее часто встречающимися неопухолевыми внутрисердечными образованиями - 0,44% (7 случаев).

8. МР-коронарография является ценным неинвазивным инструментом диагностики, не неся в себе лучевой нагрузки. Диагностическая точность МР-коронарографии в выявлении стенозов более 50% при анализе по пациентам составила 80%, при анализе по коронарным артериям – 87,5%, ППЦ – 83,3 и 68,4%, ОПЦ – 75% и 93,4% соответственно, что позволяет рассматривать МР-коронарографию как метод исключения значимого стенозирования КА, особенно у пациентов с непереносимостью йодсодержащих контрастных средств.

9. При проведении комплексной компьютерной и магнитно-резонансной томографии у пациентов с ИБС оценка фракции выброса по КТ-вентрикулографии не уступала МР-вентрикулографии и была более точной, чем при ЭхоКГ. При ЭхоКГ определялась тенденция к занижению абсолютных значений объемов левого желудочка на 5%.

**ONE-TIME SCIENTIFIC COUNCIL ON AWARDING OF SCIENTIFIC  
DEGREES DSc.04/30.12.2019. Tib.77.01 AT THE REPUBLICAN  
SPECIALIZED SCIENTIFIC AND PRACTICAL MEDICAL CENTER OF  
ONCOLOGY AND RADIOLOGY**

---

**REPUBLICAN SPECIALIZED SCIENTIFIC AND PRACTICAL  
MEDICAL CENTER OF SURGERY NAMED AFTER ACADEMICIAN V.  
VAKHIDOV**

**MAKSUDOV MUZAFFAR FATKHULLAYEVICH**

**APPLICATION OF MDCT AND MRI MODERN TECHNIQUES IN  
DIAGNOSIS OF PATHOLOGIC CHANGINGS IN THE CORONARY  
ARTERIES AND MYOCARDIUM**

**14.00.19 – Clinical radiology**

**ABSTRACT OF DOCTORAL (DSC) THESIS  
IN MEDICAL SCIENCES**

**Tashkent–2021**

**The theme of the doctoral dissertation registered by the Supreme Attestation Commission under the Cabinet of Ministers of the Republic of Uzbekistan with № B2018.1.DSc/Tib279**

Dissertation has been done at the Republican specialized scientific and practical medical center of surgery named after academician V.Vakhidov

Abstract of the doctoral dissertation in three languages (Uzbek, Russian, English (resume)) has been posted on the website of Scientific Council ([www.cancercenter.uz](http://www.cancercenter.uz)) information–educational portal “ZiyoNet” ([www.ziyo.net](http://www.ziyo.net)).

**Scientific Advisor:** **Ikramov Adham Ilhamovich**  
Doctor of medicine, professor

**Official opponents:** **Dautov Tairkhan Bekpolatovich**  
Doctor of medicine, professor

**Alimov Doniyor Anvarovich**  
Doctor of medicine, professor

**Yusupaliyeva Gulnora Akmalovna**  
Doctor of medicine, associated professor

**Leading organization:** **Republican specialized scientific and practical medical center of cardiology**

The defense will be taken place on “\_\_\_\_\_” \_\_\_\_\_ 2021 at \_\_\_\_\_ o’clock at the meeting of One-time Scientific Council on awarding the Scientific degree DSc.04/30.12.2019.Tib.77.01 at the Republican Specialized scientific and practical medical center of oncology and radiology (Address: 100174, Tashkent city, Farobi street, 383. Phone: (+99871)227-13-27, fax: (+99871)246-15-96; e-mail: [info@cancercenter.uz](mailto:info@cancercenter.uz)).

The dissertation is available in the Information Resource Center of the Republican Specialized scientific and practical medical center of oncology and radiology (Registration number №\_\_\_\_\_), (Address: 100174, Tashkent city, Farobi street, 383. Phone: (+99871)227-13-27, fax: (+99871)246-15-96; Abstract of the dissertation sent on «\_\_\_\_\_» \_\_\_\_\_ 2021 year.

(mailing report №\_\_\_\_\_ on «\_\_\_\_\_» \_\_\_\_\_ 2021 year).

**M.N. Tillyashaykhov**  
Chairman of the one-time scientific council on award of scientific degrees, doctor of medicine, professor

**A.A. Adilkhodjayev**  
Scientific secretary of the one-time scientific council to award of scientific degrees, doctor of medicine, associate professor

**M.Kh. Khodjibekov**  
Chairman of the scientific seminar of the one-time scientific council on award of scientific degrees, doctor of medicine, professor

## INTRODUCTION (abstract of doctoral thesis)

**The aim of the research work:** to improve the diagnostic efficiency of modern CT and MRI techniques in a comprehensive examination of patients with pathology of the coronary arteries and myocardium.

**The object of the scientific research** was 1590 patients suspected for ischemic heart disease, 17 patients with aortic valve disease and 25 patients suspected for myocarditis, cardiomyopathy, cardiac tumors, anomalies of coronary arteries who were referred to "Fedorovich Klinikasi" for diagnostic tests and to the Republican specialized scientific and practical medical center of surgery named after acad. Vakhidov and the Republican scientific center for emergency medical aid for surgical interventions.

**The scientific novelty of the research** consist of the following:

when analyzing the regional characteristics of coronary artery calcification, it was found that the coronary calcium index is less pronounced in the indigenous population of Uzbekistan (in men - 189.3 and in women - 58.8) in comparison with patients of European origin (in men - 233, 6 and for women - 114.8);

it has been proven that the accuracy of the assessment of stenosis in CT coronary angiography depends on the degree of calcification and the presence of stents in the arteries, in the presence of which, the accuracy of the technique decreases with both 64-slice (66% and 74% respectively) and 256-slice computed tomography (75% and 83%);

a new principle for assessing the dynamic CT myocardial perfusion of the left ventricle was developed, based on the dilution of the injected contrast medium and the reduction of radiation exposure (№ IAP 06232);

it was found that the complex application of multiparametric MRI of the heart makes it possible to assess the viability and contractile function of the myocardium, and according to MRI the zones of the damaged myocardium coincide with the localization of the lesion according to the results of ECG, EchoCG;

it has been proven that MR coronary angiography has a high sensitivity of 87.5% and a specificity of 95.8%, being an alternative method for assessing the degree of coronary artery stenosis in patients allergic to iodine-containing CT contrast media;

it has been proven that the measurement of the contractile function of the left ventricle by CT is not inferior to MR-ventriculography, which allows it to be more widely used in patients with suspected coronary artery disease.

**Implementation of the research results.** Based on the scientific data obtained to improve the diagnosis of pathologies of the coronary arteries and myocardium:

received a patent for an invention at the Intellectual Property Agency of the Republic of Uzbekistan: "Method for assessing left ventricular myocardial perfusion" (No. IAP 06232, 2020). As a result, this method made it possible to

effectively diagnose changes in the left ventricular myocardium and increase the effectiveness of treatment;

approved methodical recommendations on the topic: "Multidetector computed tomographic angiography of the coronary arteries" (approved by the Ministry of Health of the Republic of Uzbekistan No. 8 n-r/671 dated 26 July 2021). Recommendations made it possible to improve the efficiency of diagnosis of coronary heart disease;

the obtained scientific results of the study were implemented into the practical activities of health care, in particular, into the clinical practice of the Republican Specialized Scientific and Practical Medical Center for Surgery named after Acad. Vakhidov, the Republican Specialized Scientific and Practical Medical Center of Cardiology, the Republican Scientific and Practical Center for Sports Medicine, Department of Radiology and PET/CT of the JV "Fedorovich Klinikasi" LLC, as well as in the training process of residents and course participants at the "Department of Radiology" of the Center for the Development of Professional Skills of Medical Workers under the Ministry of Health (conclusion of the Ministry of Health of the Republic of Uzbekistan No. 8 n-z / 300 dated September 21, 2021). The results obtained using computed tomography with dynamic contrast enhancement in complex diagnosis of coronary artery disease substantiate the possibility of reducing the economic costs of diagnostics, as well as the radiation exposure of patients.

**Structure and volume of the dissertation.** The thesis is presented on 175 pages and consists of an introduction, six chapters of own research results, conclusions, practical recommendations and a list of used literature.



**ЭЪЛОН ҚИЛИНГАН ИШЛАР РЎЙХАТИ**  
**СПИСОК ОПУБЛИКОВАННЫХ РАБОТ**  
**LIST OF PUBLISHED WORKS**

**I бўлим (I часть; I part)**

1. Максудов М.Ф. «Способ оценки перфузии миокарда левого желудочка» // Агентство по интеллектуальной собственности Республики Узбекистан, Патент на изобретение – способ диагностики. № IAP 06232. Ихтиролар. Расмий ахборатнома, - Ташкент, - 2020г, - №6, С. 48-49.
2. Максудов М.Ф., Икрамов А.И., Джураева Н.М., Хайдаров У.О. МСКТ-ангиография в диагностике аномалий развития и вариантов строения коронарных артерий // Диагностическая и интервенционная радиология, - Москва, Российская Федерация, - 2017, - №3 (11), С. 25-32. (14.00.00, №46)
3. Максудов М.Ф., Икрамов А.И., Тураев Ф.Ф., Джураева Н.М., Хайдаров У.О. МСКТ-ангиография сердца и магистральных сосудов у пациентов с некоронарными заболеваниями // Кардиология Узбекистана, - Ташкент, - 2017, - №4, С. 17-21 (14.00.00, №10)
4. Икрамов А.И., Зуфаров М.М., Джураева Н.М., Максудов М.Ф., Амирхамзаев А.Т., Вахидова Н.Т., Султанов А.Т., Махкамов Н.К. Сравнение результатов МСКТ коронарографии на 128 и 640 срезовых КТ с инвазивной коронароангиографией // Хирургия Узбекистана, - Ташкент, - 2018, - №2, С. 18-25 (14.00.00, №9)
5. Максудов М.Ф., Икрамов А.И., Джураева Н.М. МСКТ-кардиография в диагностике объемных образований сердца // Диагностическая и интервенционная радиология, - Москва, Российская Федерация, - 2019, - №2 (13), С. 11-20. (14.00.00, №46)
6. Максудов М.Ф., Икрамов А.И., Джураева Н.М. Возрастно-гендерное распределение показателей кальциноза коронарных артерий среди различных этнических групп населения Узбекистана // Медицинский журнал Узбекистана, - Ташкент, - 2019, - №3, С. 51-54 (14.00.00, №8)
7. Икрамов А.И., Ярмухамедова Д.С., Максудов М.Ф., Турсунова Л.Н. Возможности МСКТ-коронарографии в изучении структуры атеросклеротической бляшки // Хирургия Узбекистана, - Ташкент, - 2019, - №3, С. 41-46 (14.00.00, №9)
8. A.I. Ikramov, M.M. Zufarov, N.M. Djuraeva, M.M. Maksudov, A.T. Amirhamzaev, N.T. Vakhidova, A.T. Sultanov, N.K. Makhkamov. Evaluation of the Coronary Plaque Stability by Volumetric MDCT-coronary Angiography: Stable and Unstable Forms of Angina // American Journal of Medicine and Medical Sciences 2019, 9(8): P. 302-306. (14.00.00, №2)
9. Максудов М.Ф., Икрамов А.И., Джураева Н.М., Зуфаров М.М., Махкамов Н.К. Оценка эффективности 64- и 256-срезовых компьютерно-томографических коронароангиографий у пациентов с подозрением на

ишемическую болезнь сердца. // Радиология Практика, - Москва, Российская Федерация, - 2020, - № 4, Стр. 27-40 (14.00.00, №113)

10. Maksudov M.F., Ikramov A.I., Djuraeva N.M., Abdukhalimova X.V. Prevalence and distribution of coronary artery calcification in adult population of Uzbekistan // Central Asian Journal of Medicine: Vol. 2020 : Iss. 4 , Article 6. P. 73-84 (14.00.00, №6)

11. Икрамов А.И., Джураева Н.М., Максудов М.Ф., Абдухалимова Х.В. Корреляция между количественными показателями абдоминального жирового депо и тяжестью атеросклероза коронарных артерий по данным компьютерной томографии // Проблемы биологии и медицины, - Самарканд, - 2021, - №2, С. 44-49 (14.00.00, №19)

12. Максудов М.Ф. Оценка коронарных артерий методом магнитно-резонансной томографии // Кардиология Узбекистана, - Ташкент, - 2021, - №2, С. 36-43 (14.00.00, №10)

## **II бўлим (II часть; II part)**

13. M. Maksudov, A. Ikramov, N. Djuraeva, U. Khaydarov. CT coronary angiography in the diagnosis of coronary artery anomalies and anatomic variations. Electronic Journal of ECR 2018, DOI: 10.1594/ecr2018/C-0020

14. Тураев Ф.Ф., Максудов М.Ф. Современные методы визуализации в диагностике морфо-функциональных изменений миокарда и коронарных артерий. Journal of Cardiorespiratory Research 2020, Vol.2, Iss. 1, P. 35-46

15. Максудов М.Ф., Икрамов А.И., Джураева Н.М., Турсунова Л.Н. Распространенность кальциноза коронарных артерий среди взрослого населения Республики Узбекистан // Russian Electronic Journal of Radiology, Москва, Российская Федерация, - 2021, -№11 (3), Стр. 84-94

16. Максудов М.Ф., Икрамов А.И., Хайдаров У.О., Распространенность и характеристики аномалий развития коронарных артерий у пациентов прошедших МСКТ-коронарографию // VII Евразийский Радиологический Форум, Астана Казахстан, 10-12 октября 2017, Стр. 125

17. Максудов М.Ф., Икрамов А.И., Джураева Н.М., МРТ и МСКТ диагностика паразитарных кист сердца // Конгресс Российского общества рентгенологов и радиологов, Москва Россия, 8-10 ноября 2018 г, Стр. 98

18. Максудов М.Ф., Икрамов А.И., Джураева Н.М. Диагностика опухолей сердца. Опыт применения МСКТ и МРТ // Конгресс Российского общества рентгенологов и радиологов, Москва Россия, 8-10 ноября 2018 г, Стр. 99

19. Икрамов А.И., Максудов М.Ф., Джураева Н.М., Вахидова Н.Т., Амирхамзаев О.Т. Возможности объемной МСКТ коронарографии в дифференциации пациентов со СС и НС на неинвазивном этапе обследования // Невский радиологический форум, Санкт-Петербург Россия, 12-13 апреля 2019 г, Стр. 10

20. Максудов М.Ф., Икрамов А.И., Джураева Н.М. Распространенность кальциноза коронарных артерий среди взрослого населения Республики Узбекистан // VIII Евразийский Радиологический Форум, Астана Казахстан, 27-29 июля 2019, Стр. 197
21. Максудов М.Ф., Икрамов А.И., Джураева Н.М., Хайдаров У.О. МРТ и МСКТ диагностика опухолей сердца // VIII Евразийский Радиологический Форум, Астана Казахстан, 27-29 июля 2019, Стр. 198
22. Максудов М.Ф., Икрамов А.И., Джураева Н.М., Ярмухамедова Д.С., Турсунова Л.Н. Широкодетекторная 640-срезовая компьютерная томография в диагностике атеросклеротического поражения венечных артерий // Конгресс Российского общества рентгенологов и радиологов, Москва Россия, 6-8 ноября 2019 г, Стр. 75-76
23. Максудов М.Ф., Икрамов А.И., Джураева Н.М. Кальциноз коронарных артерий среди различных этнических групп Узбекистана // Конгресс Российского общества рентгенологов и радиологов, Москва Россия, 6-8 ноября 2019 г, Стр. 117
24. Джураева Н.М., Икрамов А.И., Хайбуллина З.Р., Максудов М.Ф., Абдухалимова Х.В., Султанов А.Т. Возможности объемной КТ-ангиографии: гендерные различия состава атеросклеротической бляшки при гемодинамически незначимых стенозах // Лучевая диагностика и терапия, №1 (S), тезисы Невский радиологический форум, Санкт-Петербург Россия, 2020 г, Стр. 108
25. Джураева Н.М., Икрамов А.И., Амирхамзаев О.Т., Максудов М.Ф., Шамирзаев Х.Э., Вахидова Н.Т., Султанов А.Т., Абдухалимова Х.В., Кенжаев Ф.Х. Перфузия миокарда ЛЖ с использованием объемной компьютерной томографии: статистический анализ эффективности аортокоронарного шунтирования у пациентов с ишемической болезнью сердца // Конгресс Кардиоторакальная радиология, Москва Россия, 26-27 марта 2021 г., Стр. 29
26. Джураева Н.М., Икрамов А.И., Амирхамзаев О.Т., Максудов М.Ф., Вахидова Н.Т., Шамирзаев Х.Э., Султанов А.Т., Абдухалимова Х.В. Объемная КТА сердца у пациентов с ВПС: оценка качества изображения с применением специального вакуумного фиксирующего матраса // Конгресс Кардиоторакальная радиология, Москва Россия, 26-27 марта 2021 г., Стр. 30
27. Джураева Н.М., Икрамов А.И., Хайбуллина З.Р., Абдухалимова Х.В., Максудов М.Ф., Султанов А.Т. Изменение показателей VFA/TFA (visceral fat area/total fat area) при ГЗС и ГНЗС коронарных артерий как прогностический фактор // Конгресс Кардиоторакальная радиология, Москва Россия, 26-27 марта 2021 г., Стр. 31
28. Икрамов А.И., Джураева Н.М., Максудов М.Ф., Турсунова Л.Н., Абдухалимова Х.В. Гендерные особенности поражения коронарных артерий по данным объемной КТ-коронарографии // IX Евразийский Радиологический Форум, Астана Казахстан, 7-9 октября 2021, Стр. 54

29. Икрамов А.И., Максудов М.Ф., Джураева Н.М., Абдухалимова Х.В., Турсунова Л.Н., Мультиспиральная компьютерно-томографическая ангиография коронарных артерий // методическая рекомендация, 2021 год, 22 стр.

### **Благодарность**

Автор искренне признателен своему научному консультанту профессору Адхам Ильхамовичу Икрамову за ценные советы и постоянное внимание к работе.

Также хочется выразить благодарность профессору Райнеру Рейнмюллеру за сотрудничество и ряд существенных разъяснений, относящихся к теории перфузии миокарда.

Особую благодарность автор выражает Зуннур Турсуновичу и Гульбахор Бурхановне Исмаиловым за постоянную поддержку при выполнении диссертации.